

UNIVERSITEIT GENT

FACULTEIT DIERGENEESKUNDE

Academiejaar 2012 – 2013

EOSINOFIELE ENTERITIS BIJ HET PAARD

door

Yentl DURODIÉ

Promotor : Dierenarts M. Jennes
Medepromotor : Prof. Dr. E. Cox

Literatuurstudie in het kader
van de Masterproef

© 2013 *Yentl Durodié*

Universiteit Gent, haar medewerkers of studenten bieden geen enkele garantie met betrekking tot de juistheid of volledigheid van de gegevens vervat in deze masterproef, noch dat de inhoud van deze masterproef geen inbreuk uitmaakt op of aanleiding kan geven tot inbreuken op de rechten van derden.

Universiteit Gent, haar medewerkers of studenten aanvaarden geen aansprakelijkheid of verantwoordelijkheid voor enig gebruik dat door iemand anders wordt gemaakt van de inhoud van de masterproef, noch voor enig vertrouwen dat wordt gesteld in een advies of informatie vervat in de masterproef.

UNIVERSITEIT GENT

FACULTEIT DIERGENEESKUNDE

Academiejaar 2012 – 2013

EOSINOFIELE ENTERITIS BIJ HET PAARD

door

Yentl DURODIÉ

Promotor : Dierenarts M. Jennes
Medepromotor : Prof. Dr. E. Cox

Literatuurstudie in het kader
van de Masterproef

© 2013 Yentl Durodié

VOORWOORD

Vooreerst zou ik graag mijn twee promotoren, dierenarts M. Jennes en Prof. E.Cox, willen bedanken voor hun begeleiding tijdens het schrijven van dit werk. Ik wil vooral speciale aandacht schenken aan dierenarts M. Jennes. Zij heeft het mogelijk gemaakt dat ik mijn masterproef over dit onderwerp kon schrijven en zij heeft er veel tijd en werk in gestoken om mij hierin zo goed mogelijk te begeleiden.

Daarnaast zou ik graag mijn ouders en mijn broer willen bedanken, die ondanks hun weinige achtergrond kennis zich toch hebben proberen verdiepen in mijn tekst om de schrijffouten eruit te halen, mij te helpen het geheel wat te structureren en vooral naar mij te luisteren als ik even niet wist hoe ik iets moest aanpakken. Ik zou daarenboven mijn papa willen bedanken voor zijn technische hulp. Bovendien wil ik hun over het algemeen bedanken voor het feit dat ze het mogelijk maken dat ik diergeneeskunde kan studeren en voor hun steun tijdens deze studie.

Verder wil ik graag mijn vrienden bedanken voor de tips en raad die ze me gaven voor het schrijven van deze masterproef, alsook hun steun en luisterend oor tijdens mijn studiejaren.

AFKORTINGENLIJST

ACTH	Adenocorticotroop Hormoon
CMB	Circumferential Mural Band
DEE	Diffuse Eosinofiele Enteritis
EC	Eosinofiele Enterocolitis of Colitis
EE	Eosinofiele Enteritis
GALT	Gut Associated Lymphoid Tissue
GE	Granulomateuze Enteritis
GI	Gastro-intestinaalstelsel
HES	Hypereosinofiel Syndroom
HEV	High Endothelial Venules
IBD	Inflammatory Bowel Disease
IFEE	Idiopathische Focale Eosinofiele Enteritis
Ig	Immunoglobuline
IL	Interleukine
INF	Interferron
KGB	Keratinocyt Growth Factor
LPE	Lymfoplasmacytaire Enteritis
LPS	Lipopolysacchariden
MEED	Multisystemic Eosinophilic Epitheliotropic Disease
MHC	Major Histocompatibility Complex
NF	Nuclear Factor
NK	Natural Killer
NLR	Nod Like Receptoren
OGTT	Orale Glucose Tolerantie Test
PRR	Pattern Recognition Receptors
TGF	Tumor Growth Factor
Th	T-helper cel
TLR	Toll-Like Receptoren
TNF	Tumor Necrosis Factor

INHOUDSOPGAVE

VOORBLAD

TITELBLAD

VOORWOORD

AFKORTINGENLIJST

INHOUDSOPGAVE

SAMENVATTING p. 1

INLEIDING p. 2

LITERATUURSTUDIE p. 4

1 INFLAMMATORY BOWEL DISEASE BIJ HET PAARD p. 4

1.1 ETIOPATHOGENESE p. 4

1.1.1 Basisprincipes in de pathogenese p. 4

1.1.2 Genetische invloeden of predispositie p. 6

1.1.2.1 Dysfuncties ter hoogte van het aangeboren immuunsysteem p. 6

1.1.2.2 Dysfuncties ter hoogte van de mucosale barrière van de darmwand p. 7

1.1.2.3 Dysfuncties ter hoogte van het verworven immuunsysteem p. 8

1.1.3 Omgevingsinvloeden p. 9

1.1.3.1 Veranderingen in de intestinale flora p. 9

1.1.3.2 Dieetinvloeden p. 10

1.1.3.3 Psychische invloeden – Stress p. 10

1.2 VERSCHILLENDE VORMEN VAN IBD BIJ HET PAARD p. 10

1.2.1 Granulomateuze enteritis p. 11

1.2.2 Lymfoplasmacytaire enterocolitis p. 12

1.2.3 Multisystemic Eosinophilic Epitheliotropic Disease p. 13

2 EOSINOFIELE ENTERITIS (EE) OF ENTEROCOLITIS (EC) BIJ HET PAARD p. 15

2.1 KLINISCHE SYMPTOMEN p. 16

2.2 BESCHRIJVING VAN DE LETSELS p. 17

2.2.1 Macroscopische beschrijving p. 17

2.2.1.1 Autopsiebevindingen p. 17

2.2.1.2 Laparatomiebevindingen p. 17

2.2.1.3 Samenvattend p. 18

2.2.2 Histologische beschrijving p. 18

2.2.2.1 DEE p. 18

2.2.2.2 IFEE p. 19

2.2.2.3 Samenvattende tabel p. 21

2.3 ETIOLOGIE – PATHOGENESE p. 22

2.4 DIAGNOSE p. 23

2.4.1 Rectale palpatie p. 23

2.4.2 Echografie p. 23

2.4.3 Intestinale functietesten of absorptietesten p. 23

2.4.4 Rectale bipten p. 24

2.4.5 Full tickness bipten van aangetaste darmsegmenten p. 25

2.4.6 Autopsie p. 25

2.5 EVENTUELE BEHANDELING p. 25

2.5.1 DEE p. 25

2.5.2 IFEE p. 26

2.6 PROGNOSE p. 26

BESPREKING p. 27

REFERENTIELIJST p. 28

BIJLAGE I p. 32

SAMENVATTING

Dit werk geeft een overzicht van de literatuur weer over Inflammatory Bowel Disease (IBD) bij het paard. De ziekte veruiterlijkt zich voornamelijk in een malabsorptiesyndroom waarbij chronisch vermageren centraal staat, doch kan het bij bepaalde vormen een oorzaak van recidiverende tot chronische koliek zijn. Er bestaan vier verschillende vormen : Granulomateuze Enteritis (GE), Lymfoplasmacytaire Enteritis (LPE), Multisystemic Eosinophilic Epitheliotropic Disease (MEED) en Eosinofiele Enteritis (EE) of Enterocolitis (EC). Deze opdeling wordt gemaakt op basis van het type geïnduceerde letsels alsook de karakterisatie van het infiltraat in de darmwand of andere betrokken organen. Hierbij is EE of EC dieper uitgewerkt wat betreft de diagnose, behandeling en prognose. De diagnose voor al deze aandoeningen is niet eenvoudig te stellen en wordt in vele gevallen pas post-mortem bevestigd. De prognose is sterk gereserveerd tot ongunstig en de behandelingsopties zijn beperkt tot hetzij de toediening van corticosteroïden, hetzij in bepaalde gevallen darmresecties maar met wisselend resultaat. Omdat er bij het paard slechts weinig literatuur omtrent de etiologie en pathogenese van deze aandoening beschikbaar is, wordt in dit werk ook de humane en caniene literatuur geraadpleegd om deze punten te bespreken. Hieruit blijkt dat IBD een polygenetische en multifactoriële ziekte is, waarbij de werking van het immuunstelsel en voornamelijk de regulatie ervan ter hoogte van het gastro-intestinaalstelsel (GI) niet correct verlopen. Het verwerven van orale tolerantie enerzijds, en het verlies ervan anderzijds spelen eveneens een belangrijke rol in de pathogenese van IBD. Naast genetische factoren kunnen ook omgevingsfactoren, zoals voeding en stress, bijdragen in het ontstaan van IBD bij genetisch gepredisponeerde individuen.

Key words : colic - eosinophilic enteritis - horse - inflammatory bowel disease - malabsorption syndrome

INLEIDING

Inflammatory Bowel Disease (IBD) is een aandoening ter hoogte van het gastro-intestinaalstelsel (GI) waarbij er een infiltratie van ontstekingscellen in de darmwand optreedt met een chronische ontstekingsreactie tot gevolg (Schumacher *et al.*, 2000; German *et al.*, 2003). Daar de ziekte waarschijnlijk ontstaat door een dysregulatie van de afweer ter hoogte van het GI gepaard gaande met verlies aan orale tolerantie (Guilford, 1996) kan het nuttig zijn kort de normale werking van dit immuunstelsel en het ontstaan van orale tolerantie toe te lichten.

De afweer ter hoogte van het GI wordt geregeld door de mucosale of epitheliale barrière en het immuunsysteem, bestaande uit een aangeboren en een verworven component, samen genoemd als Gut Associated Lymphoid Tissue genoemd (GALT) (German *et al.*, 2003; Brown & Mayer, 2007; Xavier & Podolsky, 2007).

Het epitheel is een fysische barrière bestaande uit cilindrische cellen die onderling verbonden zijn door middel van tight junctions (sluitbandennet) en slijmbekercellen (German *et al.*, 2003; Baumgart & Carding, 2007). De regulatie van deze tight junctions gebeurt via cytokinen, o.a. Tumor Necrosis Factor (TNF) α , Interleukine (IL) -17, Interferon (IFN) γ , en chemokines, gesecreteerd door cellen in de lamina propria (Xavier & Podolsky, 2007). In de intestinale crypten komen de Paneth cellen voor die instaan voor de secretie in de slijmlaag van antimicrobiële factoren, waaronder defensines (Baumgart & Carding, 2007). Deze antimicrobiële peptiden zorgen dat bacteriën zich niet aan het epitheel kunnen vasthechten en dat hun toxines of schadelijke enzymen geneutraliseerd worden. De slijmlaag bevindt zich juist boven het epitheel en bedekt de glycocalix van de epitheelcellen (Maloy & Powrie, 2011). Verder bestaat ze uit mucines, Immunoglobuline (Ig) A en andere antimicrobiële factoren (Brown & Mayer, 2007). Het is normaal gezien ondoorgankelijk voor bacteriën en beperkt op die manier de bacteriële kolonisatie aan het epitheel (Maloy & Powrie, 2011).

In het epitheel komen ook intra-epitheliale T-lymfocyten voor, waaronder voornamelijk cytotoxische (CD8+) T-cellen (Bourlioux *et al.*, 2003; Brown & Mayer, 2007; Murphy *et al.*, 2008). Ze hebben een gelijkaardige functie als de systemische cytotoxische T-cellen, zoals het afdoden van virusgeïnficeerde cellen en secretie van IFN- γ (Murphy *et al.*, 2008) maar ze helpen ook bij het herstellen van de epitheliale barrière via de secretie van keratinocyt growth factor (KGF) (Brown & Mayer, 2007).

Componenten van het aangeboren en verworven immuunstelsel komen voor in het epitheel, maar zijn voornamelijk in de laag net onder het epitheel, de lamina propria, aanwezig (Bourlioux *et al.*, 2003; Liebler-Tenerio & Pabst, 2006; Baumgart & Carding, 2007; Brown & Mayer, 2007; Murphy *et al.*, 2008)

In de lamina propria komen verschillende afweercellen voor. Zo vormen dendritische cellen (DC) een intens netwerk onder het epitheel en hebben zij uitlopers die tussen de epitheelcellen met het lumen in contact komen (Baumgart & Carding, 2007). Ze stimuleren voornamelijk de vorming van CD4 + regulatorische T-cellen eerder dan ze zorgen voor de differentiatie en activatie van effector T-helpercellen (Th) 1 en 2 (Baumgart & Carding, 2007). Daarnaast moduleren zij ook de immunresponsen in de darmwand (Maloy & Powrie, 2011), waardoor zij een grote rol spelen in het onderhouden van de orale tolerantie ter hoogte van de darmstelsel (Baumgart & Carding, 2007).

De T-lymfocyten ter hoogte van de lamina propria zijn voornamelijk helper (CD4+) T-cellen en zijn verantwoordelijk voor de secretie van talrijke cytokinen, waaronder IFN- γ , IL-5 en IL-10 (Murphy *et al.*,

2008). Hun rol bestaat er voornamelijk in het bijstaan van de plasmacellen bij de secretie van IgA of ze functioneren als regulatorische (Treg) T-cellen (Brown & Mayer, 2007; Murphy *et al.*, 2008). In deze laatste hoedanigheid verhinderen ze het ontstaan van overgevoeligheidsreacties ten op zichte van voedselantigenen en commensale bacteriën (Murphy *et al.*, 2008). Echter, er zijn meerdere types van Treg-cellen van verschillende oorsprong in de lamina propria terug te vinden die anti-inflammatoire cytokinen, zoals IL-10 en Tumor Growth Factor (TGF) - β secreteren (Brown & Mayer, 2007).

De in de lamina propria aanwezige B-cellen en plasmacellen hebben als voornaamste functie het secreteren van IgA (Murphy *et al.*, 2008). Ook macrofagen en eosinofielen kunnen in de lamina propria van de gezonde darm aangetoond worden (Packer *et al.*, 2005; Xavier & Podolsky, 2007; Rötting *et al.*, 2008). De eosinofielen zouden voornamelijk een protectieve functie tegenover parasieten hebben (Murphy *et al.*, 2008; Rötting *et al.*, 2008), maar spelen ook een rol bij overgevoeligheidsreacties (Murphy *et al.*, 2008).

In de darmwand komen op verschillende plaatsen Peyerse Platen voor (Liebler-Tenorio & Pabst, 2006; Murphy *et al.*, 2008). Bij het paard zijn deze terug te vinden ter hoogte van het jejunum en ileum. In de dikke darm komen voornamelijk geïsoleerde lymfoïde follikels voor (Liebler-Tenorio & Pabst, 2006). De Peyerse Platen zijn lymfoïde structuren bestaande uit lymfoïde follikels, met B-cellen, T-cellen en DC, en T-celrijke interfolliculaire zones, waarin High Endothelial Venules (HEV) aanwezig zijn (Liebler-Tenorio & Pabst, 2006). Deze structuren staan in dichte relatie met het mucosa oppervlak en worden door een lymfoepitheel bedekt (Liebler-Tenorio & Pabst, 2006). Dit epitheel bevat speciale M-cellen die in staat zijn intacte antigenen op te nemen vanuit het lumen en door te geven aan het onderliggende weefsel (Liebler-Tenorio & Pabst, 2006; Murphy *et al.*, 2008). De Peyerse Platen fungeren samen met de lamina propria en solitaire lymfoïde follikels in de darmwand als inductieplaatsen voor een mucosale immuunrespons (Xavier & Podolsky, 2007) en resulteren in de intense IgA-secretie door de gestimuleerde B- en plasmacellen.

De antigenen, opgenomen en doorgegeven door de M-cellen, bereiken de Peyerse Platen waar ze worden opgenomen door de aanwezige dendritische cellen (Murphy *et al.*, 2008). De dendritische cellen migreren naar de T-celrijke zone van de Peyerse Platen, maar kunnen eveneens naar de mesenteriale lymfeknopen migreren. Ze verwerken het opgenomen antigenische materiaal en presenteren het via MHC-moleculen aan T-cellen (Murphy *et al.*, 2008). Binding van de naïve antigeenspecifieke T-cellen aan de dendritische cellen resulteert in de omvorming van deze naïve T-cellen in effector T-cellen. De T-helpercellen die hieruit ontstaan zullen binden met naïve B-cellen, waardoor deze laatste gaan prolifereren. De B-celpopulaties zullen migreren naar de B-celrijke zones en daar differentiëren tot plasmacellen met secretie van antilichamen. De effector T-cellen en de plasmacellen verlaten de Peyerse Platen en keren terug naar de mucosa via het 'homing' proces (Murphy *et al.*, 2008). In de lamina propria zullen de plasmacellen dimere van IgA produceren. Via een Ig-receptor aan de basale zijde van epitheelcellen worden deze dimere opgenomen en in het lumen gesecreteerd. Vermits er nog een deel van deze receptor aan de IgA dimere verbonden blijft wordt het gesecreteerde immunoglobuline secretorisch IgA genoemd (Murphy *et al.*, 2008). De voornaamste functies van IgA zijn de verhindering van adhesie van pathogenen aan het epitheel en het neutraliseren van hun mogelijke toxines en enzymen (Murphy *et al.*, 2008).

Reeds vanaf de geboorte wordt het spijsverteringsstelsel gekoloniseerd door bacteriën (Duchman *et al.*, 1995) en is het noodzakelijk dat het intestinaal immuunsysteem deze bacteriele flora kan herkennen om een onderscheid te maken tussen niet pathogene en mogelijke pathogene organismen.

Dit gebeurt voornamelijk onder invloed van het aangeboren immuunsysteem via de Toll-like receptoren, maar ook het verworven immuunsysteem neemt hieraan deel en wordt hierdoor mede opgebouwd (Wen & Fiocchi, 2004). Wanneer bacteriën voor de eerste maal in het intestinaal stelsel van de gastheer aankomen, fungeren zij als vreemde antigenen waardoor een aangepaste immunrespons wordt uitgelokt. Eens de gastheer deze specifieke bacteriële antigenen als niet pathogeen heeft herkend, zullen de immuuncellen niet langer op de aanwezigheid van deze bacteriën reageren. Alzo ontstaat er een symbiose tussen de intestinale flora en de gastheer (Wen & Fiocchi, 2004).

De samenstelling van de intestinale flora bevindt zich in een delicaat evenwicht en blijft doorgaans afhankelijk van de voeding, omgevingsfactoren en het gebruik van antibiotica, prebiotica of probiotica (Wen & Fiocchi, 2004). De intestinale flora interageert voortdurend met de gastheer en heeft niet alleen een metabole, trofische of beschermende functie, maar, zoals reeds aangegeven, draagt ze ook bij tot de normale ontwikkeling van het mucosale immuunsysteem en de opbouw van orale tolerantie (Wen & Fiocchi, 2004). Verstoringen van deze flora kunnen leiden tot een onevenwichtige samenstelling, verlies van orale tolerantie en een uitgesproken reactie van het immuunsysteem van de gastheer, wat samen resulteert in een bepaald ziektebeeld zoals IBD (German et al., 2003; Wen & Fiocchi, 2004).

LITERATUURSTUDIE

1. INFLAMMATORY BOWEL DISEASE BIJ HET PAARD

Infiltrative of Inflammatory Bowel Disease (IBD) bij het paard is een ziekte waarbij de normale functie van het gastro-intestinaalstelsel (GI) verstoord is door de aanwezigheid van macrofagen, lymfocyten, plasmacellen en/of eosinofielen in de tunica mucosa en submucosa van de darmwand (Scott *et al.*, 1999; Schumacher *et al.*, 2000). De ziekte is gekenmerkt door zeer gevarieerde symptomen en een exacte oorzaak, zoals bijvoorbeeld een infectieus agens, is tot op heden nog niet aangetoond (Schumacher *et al.*, 2000).

1.1. ETIOPATHOGENESE

Daar er bij het paard weinig literatuur beschikbaar is omtrent de etiologie en de pathogenese van IBD, is de bespreking ervan voornamelijk gebaseerd op de literatuurbevindingen van de humane en caniene IBD.

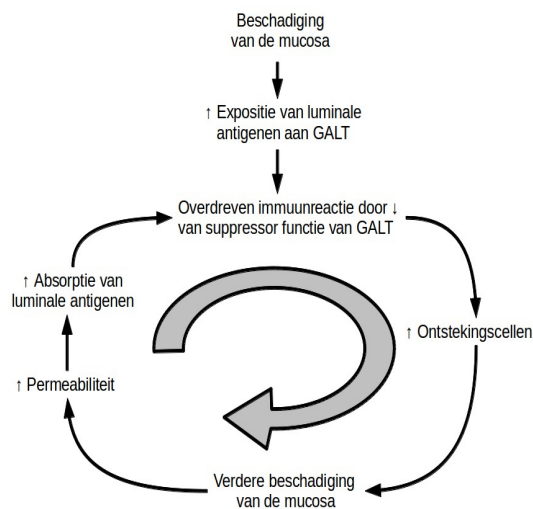
1.1.1. Basisprincipes in de pathogenese

Verschillende factoren dragen bij tot het ontstaan van IBD. Ze kunnen over het algemeen onderverdeeld worden in twee grote groepen, namelijk genetische en omgevingsinvloeden die hierna besproken zullen worden (Guilford, 1996; German *et al.*, 2003; Wen & Fiocchi, 2004; Strober *et al.* 2007).

De oorzakelijke factoren kunnen aanleiding geven tot afwijkingen ter hoogte van drie verschillende niveaus, die allen bijdragen tot het ziektebeeld van IBD (German *et al.*, 2003; Wen & Fiocchi, 2004; Strober *et al.*, 2007; Xavier & Podolsky, 2007) :

- een verstoring van de intestinale flora kan de samenstelling ervan veranderen,
- een afwijking ter hoogte van de mucosale barrière veroorzaakt een stijging van de permeabiliteit van de darmwand (Baumgart & Carding, 2007; Brown & Mayer, 2007),
- dysregulatie van het intestinaal immuunsysteem, waardoor dit abnormaal en overdreven reageert (Baumgart & Carding, 2007; Brown & Mayer, 2007).

Eens het immuunsysteem ter hoogte van de darm geactiveerd is ontstaat er een zelfonderhoudend proces waardoor uiteindelijk een viscieuze cirkel ontstaat (Pass & Bolton, 1982), (Figuur 1). Algemeen kan gesteld worden dat een beschadiging van de mucosa, hoe mild ook, leidt tot een verhoogde blootstelling van het GALT aan lumenale antigenen. Een patiënt lijdende aan IBD heeft een afwijkende immunoreactie in vergelijking met een gezond individu, en reageert onaangepast en overdreven op normaal onschadelijke antigenen. Hierdoor ontstaat een accumulatie van ontstekingscellen in de darmwand, wat leidt tot verdere beschadiging van de mucosa. Samen resulteert dit in een verhoogde intestinale permeabiliteit en absorptie van lumenale antigenen en flogistische factoren. Deze lumenale antigenen dragen op hun beurt weer bij tot de verstoorde, overdreven immunoreactie, maar ze kunnen eveneens leiden tot auto-immuniteit via kruisreactie met eigen antigenen. Door de chronische ontstekingsreactie zal er uiteindelijk fibrose van de darmwand ontstaan (Guilford, 1996).



Figuur 1 : Schematische en vereenvoudigde voorstelling van de pathogenese van IBD (Guilford, 1996)

Een beschadiging van de mucosa leidt tot een verhoogde blootstelling van lumenale antigenen aan het GALT. Door een abnormale en overdreven immunoreactie van het GALT ontstaat er een accumulatie van ontstekingscellen in de darmwand, waardoor de mucosa verder beschadigd wordt en de intestinale permeabiliteit toeneemt. Hierdoor worden er lumenale antigenen geabsorbeerd waarop het GALT zal reageren.

Het verlies van orale tolerantie staat centraal in de pathogenese van IBD (Duchman *et al.*, 1995; German *et al.*, 2003; Brown & Mayer, 2007; Strober *et al.*, 2007) en kan onder andere veroorzaakt worden door een verhoogde permeabiliteit van de darmwand (Yang *et al.*, 2006). De epitheliale barrière, die is opgebouwd voornamelijk uit een éénlagig cilindrisch epitheel, verhindert de invasie van de darmwand door bacteriën. Het beperkt ook de opname van grote macromoleculen met potentiële antigenische eigenschappen, alsook de opname van mogelijke toxische moleculen (Yang *et al.*, 2006). Het overgrote deel van antigenische eiwitten wordt door proteolytische enzymen van de intestinale epitheelcel afgebroken tot kleinere niet-antigenische fragmenten via een proces van endocytose. Hierdoor bereikt slechts weinig antigenisch materiaal de lamina propria (Yang *et al.*, 2006). Indien er ter hoogte van deze epitheliale barrière een defect zou ontstaan met een verhoogde opname van lumenale antigenen tot gevolg, zal dit steeds leiden tot een uitgebreide ontstekingsreactie, die eventueel bij een genetisch gepredisponeerd individu een hypersensitiviteitsreactie kan uitlokken (Guilford, 1996; Wen & Fiocchi, 2004; Yang *et al.*, 2006).

1.1.2. Genetische predispositie

IBD bij de mens is een polygenetische ziekte (Baumgart & Carding, 2007), waarbij er afwijkingen ter hoogte van verschillende loci gevonden werden op twaalf chromosomen (Baumgart & Carding, 2007; Xavier & Podolsky, 2007). Echter, geen enkele van deze afwijkende loci kon bij elke patiënt geïdentificeerd worden, wat de genetische heterogeniteit van de ziekte kan verklaren (Baumgart & Carding, 2007). De mutatie in het CARD15 gen is het meest bestudeerd, hoewel hij slechts bij een klein percentage van patiënten met de Ziekte van Cröhn voorkomt (Strober *et al.*, 2007).

Het CARD15 gen codeert voor de NOD2 receptoren (Baumgart & Carding, 2007; Strober *et al.*, 2007; Murphy *et al.*, 2008), die behoren tot de Nod Like Receptoren (NLRs), wat intracellulaire Pattern-Recognition Receptors (PRR) zijn (Baumgart & Carding, 2007; Murphy *et al.*, 2008). Deze receptoren komen voor bij Panethcellen, macrofagen en antigeen presenterende cellen, zoals de DC's (Brown & Mayer, 2007; Strober *et al.*, 2007). Wanneer het muramyl dipeptide, een afgeleid peptide van peptidoglycaan van de bacteriële celwand, met de NOD2 receptor bindt wordt Nuclear Factor κ B (NF- κ B) geactiveerd. Dit leidt tot een verhoogde defensine productie bij de Panethcellen en tot de productie van IL-12 en IL-23 bij de DC (Strober *et al.*, 2007).

Ook bij de hond wordt gedacht aan onderliggende genetische factoren (German *et al.*, 2003). Het feit dat sommige vormen van IBD enkel voorkomen bij bepaalde hondenrassen of bij bepaalde families ondersteunt deze hypothese (German *et al.*, 2003).

Hieronder volgt een beschrijving van afwijkingen geassocieerd met IBD, maar niet al deze defecten zijn altijd bij IBD-patiënten aanwezig.

1.1.2.1. Dysfuncties ter hoogte van het aangeboren immuunsysteem

Het aangeboren immuunsysteem bestaat uit de epitheliale oppervlakten en verschillende celtypen : macrofagen, dendritische cellen, granulocyten, mastcellen en de Natural Killer (NK) cellen (Murphy *et al.*, 2008). Pathogene micro-organismen worden via PRR herkend waarna, afhankelijk van het celtype, een gepaste reactie volgt. Veelal leidt deze reactie tot fagocytose van het betrokken micro-organisme en vrijstelling van verschillende cytokinen en chemokinen (Murphy *et al.*, 2008). Het aangeboren en verworven immuunsysteem functioneren in dichte relatie met elkaar. Zo zijn DC's in staat naïve T-cellen te activeren; cosimulatorische signalen afkomstig van macrofagen en DC's zorgen ervoor dat andere antigeenpresenterende cellen de adaptieve immuunrespons kunnen initiëren (Murphy *et al.*, 2008). Anderzijds kunnen antigeen-antistof complexen het complement activeren wat op zijn beurt weer zorgt voor verhoogde fagocytose door opsonisatie van schadelijke antigenen en aantrekking van immuuncellen (Murphy *et al.*, 2008). De epitheliale oppervlakten en in het bijzonder de mucosale barrière worden apart in punt 1.1.2.2. besproken.

Verstoring van de antigeenherkenning door antigeenpresenterende cellen (APC), zoals DC's, leidt tot Th1 en Th17 gemedieerde inflammatoire reacties bij binding van commensalen in plaats van pathogenen op de PRR (Baumgart & Carding, 2007).

Mutaties in het CARD15 gen dat codeert voor NOD2 receptor van DC's leiden tot een 'gain-of-function' bij deze cellen, m.a.w. ze veroorzaken een verhoogde activatie van NF- κ B. Daardoor worden grotere hoeveelheden IL-12 en IL-23 gesecreteerd dan normaal bij activatie van de NOD2 receptor (Strober *et al.*, 2007). In combinatie met een versterkte respons van T-cellen gericht tegenover antigenen van de gewone darmflora, die door deze verhoogde secretie van IL-12 en IL-23 gestimuleerd en geactiveerd worden, zou dit defect predisponeren voor het verlies van orale tolerantie en tot het ontstaan van IBD

(Strober *et al.*, 2007).

Xavier en Podolsky (Xavier & Podolsky, 2007) stellen dat de IL-23 receptor waarschijnlijk een centrale rol speelt bij IBD. Er blijken verschillende varianten van deze receptor te bestaan en sommige ervan zouden het risico op het ontstaan van IBD vergroten. IL-23 stimuleert en activeert de Th 17 cel, die vervolgens IL-17 gaat produceren. In een ontstekingsproces zorgt IL-23 ervoor dat andere celtypen eveneens IL-17 gaan produceren. Dit laatste cytokine versterkt immers het effect van de antimicrobiële peptiden en regelt de tight junctions ter hoogte van de epitheelcellen (Xavier & Podolsky, 2007). Daarnaast activeert en stimuleert IL-23 effector T-cellen, waaronder Th1 cellen die op hun beurt IFN- γ en TNF- α produceren (Murphy *et al.*, 2008).

Patiënten met IBD hebben een grotere populatie van DC's en macrofagen in de darmwand, die door middel van productie van pro-inflammatoire cytokinen en vorming van reactieve vrije zuurstofradicalen bijdragen tot de inflammatoire reactie en de verdere beschadiging van de mucosa en het epitheel (Xavier & Podolsky, 2007; Maloy & Powrie, 2011). Verschillend van de residente populatie van macrofagen en DC's, brengen deze nieuwe cellen een ander patroon van PRR tot expressie, waardoor zij anders reageren op antigene stimuli (Xavier & Podolsky, 2007). Zij zullen namelijk snel voor inflammatie zorgen door vrijstelling van pro-inflammatoire cytokinen, zoals TNF- α (Xavier & Podolsky, 2007). De migratie van deze cellen doorheen de darmwand is bovendien afhankelijk van de expressie van cytokinen, chemokinen en adhesiemoleculen door het ontstoken weefsel (Xavier & Podolsky, 2007). Deze "homing" wordt sterk gereguleerd door integrines, chemokine receptoren en microbiële signalen en indien in dat proces iets fout loopt, kan het snel tot een ontstekingsreactie komen (Xavier & Podolsky, 2007). Om dezelfde redenen vormt het ook een hoeksteen in de behandeling van IBD en kan men trachten verdere ontsteking te verhinderen door op deze componenten in te spelen (Xavier & Podolsky, 2007).

Daarnaast komen bij ulceratieve colitis, een ander type van IBD bij de mens, een verhoogd aantal geactiveerde NK T-cellen voor die IL-5 en IL-13 produceren (Baumgart & Carding, 2007). IL-5 zorgt voor de groei en differentiatie van eosinofielen en IL-13 heeft een stimulerend effect op de groei van alle hematopoïetische cellen, waartoe o.a. de macrofagen behoren waardoor er een hevige reactie volgt op een antigene stimulus (Murphy *et al.*, 2008).

1.1.2.2. Dysfuncties ter hoogte van de mucosale barrière van de darmwand

Humane IBD-patiënten, alsook hun eerstegraads verwanten, hebben een verhoogde permeabiliteit van de darmwand (German *et al.*, 2003; Baumgart & Carding, 2007; Brown & Mayer, 2007; Xavier & Podolsky, 2007). Deze defecten ter hoogte van de epitheliale barrière berusten waarschijnlijk op genetische defecten (Baumgart & Carding, 2007) maar kunnen eveneens het gevolg zijn van bovenvermelde abnormaliteiten (zie punt 1.1.2.1 en 1.1.2.1).

Zo is gebleken dat er bij deze individuen een downregulatie aanwezig is van de aanmaak van complexen, die instaan voor de tight junctions, o.a. E-cadherine en β -catenine (German *et al.*, 2003; Strober *et al.*, 2007; Xavier & Podolsky, 2007). Deze verminderde productie zou een disruptie van epitheel teweegbrengen, waardoor er lekkage van lumenale antigenen in de darmwand ontstaat met een ontstekingsreactie tot gevolg (German *et al.*, 2003).

Waar een mutatie van het CARD15 gen bij DC's, tot een 'gain-of-function' leidt, veroorzaakt dezelfde mutatie bij de Panethcellen een 'loss-of-function' (Strober *et al.*, 2007). Een afwijkende NOD2 receptor resulteert in dit geval in een verminderde of afwijkende defensineproductie, waardoor er een

verhoogde bacteriële kolonisatie mogelijk is ter hoogte van de intestinale crypten (Baumgart & Carding, 2007; Strober *et al.*, 2007; Xavier & Podolsky, 2007; Maloy & Powrie, 2011). Dit geeft op zijn beurt een verhoogde stimulatie van de mucosale afweer (Strober *et al.*, 2007). Echter, de functie van NOD2 receptor in de intestinale epitheelcel is zeker nog niet opgehelderd (Baumgart & Carding, 2007) en niet alle mutaties t.h.v. het CARD15 gen zijn geassocieerd met verminderde defensieproductie (Strober *et al.*, 2007).

IBD patiënten zouden ook over minder slijmbekercellen in het epitheel beschikken dan gezonde individuen, waardoor mucusproductie en secretie sterk verminderd is en er dus bijgevolg geen efficiënte samenstelling van de slijmlaag boven het epitheel ontstaat (Xavier & Podolsky, 2007; Maloy & Powrie, 2011).

Verder blijkt ook dat het patroon van Toll like receptoren (TLRs) van de epitheelcellen van aangetaste individuen verschilt van dat van gezonde mensen (Baumgart & Carding, 2007). De normale epitheelcel brengt overwegend TLR-3 tot expressie, terwijl epitheelcellen van IBD-patiënten voornamelijk TLR-2 en -4 bezitten (Baumgart & Carding, 2007). TLR-3 zou voornamelijk door viraal dsRNA gestimuleerd worden, terwijl TLR-2 en -4 zouden ter stimulatie door bacteriële componenten, zoals lipopolysacchariden (LPS) en peptidoglycaan, bestemd worden (Murphy *et al.*, 2008). Veel van deze TLRs zouden in normale epitheelcellen niet-functioneel zijn en antigeenherkenning zou dan voornamelijk via NLRs gebeuren (Xavier & Podolsky, 2007). Indien de TLRs wel functioneel zijn en dus op binding met vreemde antigenen reageren, leidt dit tot een verhoogde activatie van de ontstekingsmechanismen (Xavier & Podolsky, 2007). Liganden van NOD 2 zouden bovendien een synergisme vertonen met TLR-2 voor de productie van o.a. IL-23 (Xavier & Podolsky, 2007).

Tot slot, epitheelcellen bij IBD-patiënten kunnen potente APC worden die effector T-cellen activeren. Onder normale omstandigheden induceren epitheelcellen net anergie van T-cellen. Deze activatie kan plaatsvinden door een verhoging en verandering van de expressie van hun MHC-moleculen of via niet-klassieke MHC-moleculen (Baumgart & Carding, 2007). Epitheelcellen van individuen met de aandoening brengen ook andere costimulatorische moleculen tot expressie waardoor zij eerder een functie van een APC verkrijgen (Baumgart & Carding, 2007).

1.1.2.3. Dysfuncties ter hoogte van het verworven immuunsysteem

Het verworven immuunsysteem bestaat uit de T-, B-lymfocyten (Murphy *et al.*, 2008). Indien deze lymfocyten hun specifiek antigeen nog niet zijn tegengekomen worden ze naïve lymfocyten genoemd; na de antigeenherkenning zullen ze verder differentiëren en worden zo effector lymfocyten (Murphy *et al.*, 2008). Onder de T-lymfocyten onderscheidt men de cytotoxische (CD8+) T-cellen, de helper (CD4+) T-cellen (Th) en de regulatoire T-cellen (Treg) (Murphy *et al.*, 2008). Naïve B-cellen zullen na contact met hun antigeen en via hulp van de helper T-cellen differentiëren tot plasmacellen en antistoffen produceren (Murphy *et al.*, 2008). In tegenstelling tot het aangeboren immuunsysteem, dat een snelle respons maar weinig specifieke reactie op antigenen uitlokt, heeft het verworven immuunsysteem een inductieperiode nodig voor de differentiatie en antistoffenproductie. Deze respons is echter zeer doelgericht tegenover bepaalde antigenen en biedt meestal een langdurige, soms zelfs levenslange, bescherming (Murphy *et al.*, 2008).

Verschillende T-celdefecten worden waargenomen bij mensen lijdende aan IBD (Baumgart & Carding, 2007; Brown & Mayer, 2007; Xavier & Podolsky, 2007). Er is een verstoord evenwicht tussen de populaties van T-cellen, waarbij de effector T-cellen, met name Th1, Th2 en Th17, de overhand nemen boven de Treg (Baumgart & Carding, 2007). Dit zou onder andere het gevolg zijn van een verhoogde

IL-23 productie waardoor naïve T-cellen zich meer differentiëren in effector dan in regulatorische T-cellen (Baumgart & Carding, 2007). Ook bij honden met IBD werd een verminderd aantal regulatorische T-cellen in de lamina propria van de intestinale villi aangetoond (Juninger *et al.*, 2012). Maar ook defecten ter hoogte van regulatorische cytokinen, zoals Tumor Growth Factor (TGF) β en IL-10, kunnen dit in de hand werken (Brown & Mayer, 2007).

De rol van TGF- β ter hoogte van de darm speelt zich af op twee niveaus (Baumgart & Carding, 2007; Xavier & Podolsky, 2007). Enerzijds zorgt dit cytokine voor de ontwikkeling van Treg-cellen (Baumgart & Carding, 2007; Xavier & Podolsky, 2007). Maar anderzijds, in de aanwezigheid van pro-inflammatoire cytokinen, waaronder IL-2, IL-4, IL-6 en IFN- γ , stimuleert TGF- β de differentiatie van Th 17 cellen (Baumgart & Carding, 2007; Xavier & Podolsky, 2007; Maloy & Powrie, 2011). De Th 17 cel produceert IL-17, die de secretie van antimicrobiële peptiden in de slijmlaag boven het epitheel verhoogt en de tight junctions ter hoogte van de epitheelcellen regelt (Xavier & Podolsky, 2007). Zowel endogene als exogene factoren die expressie van TGF- β of van de andere cytokinen verstoren zijn dus van groot belang voor het ontstaan van chronische darmontstekingen en IBD (Baumgart & Carding, 2007).

Eveneens blijken individuen lijdende aan IBD een verstoorde regeling of afvoer van autoreactieve populaties van T-cellen die persisteren en niet in apoptose gaan, zoals dit wel bij gezonde individuen gebeurt (Baumgart & Carding, 2007).

1.1.3. Omgevingsinvloeden

1.1.3.1. Veranderingen in de intestinale flora

De intestinale flora speelt een zeer grote rol in de pathogenese van IBD en wordt zelfs als onmisbaar beschouwd voor het ontstaan van de aandoening (Rioux *et al.*, 2005; Strober *et al.*, 2007; Xavier & Podolsky, 2007). Er is aangetoond dat patiënten met IBD een andere samenstelling hebben van hun microflora. Echter, het is niet altijd duidelijk of deze 'dysbacteriose' nu de oorzaak, dan eerder het gevolg is van de ziekte (Tamboli *et al.*, 2004; Rioux *et al.*, 2005; Frank *et al.*, 2007; Xenoulis *et al.*, 2008).

Patiënten met IBD hebben een verminderd aantal bacteriën van de phyla *Bacteroidetes* en *Firmicutes*, waarbij voornamelijk de klasse van de *Lachnospiraceae* significant gereduceerd is. Het is van belang om te vermelden dat juist deze phyla in grote mate bijdragen tot de darmgezondheid. Ook de butyraatproducerende bacteriespecies zijn ondervertegenwoordigd bij IBD patiënten. Butyraat is immers een belangrijke energiebron voor de epitheelcel van het colon en zou een rol spelen in de intergriteit van de epitheliale barrière en de modulatie van de immunresponsen ter hoogte van het GI (Frank *et al.*, 2007). Het phylum *Proteobacteria*, waartoe de *Enterobacteracea* behoren met *E. coli* als één van de vertegenwoordigers van die groep, heeft daarentegen een sterk verhoogd aandeel in de samenstelling van de intestinale flora bij IBD patiënten in vergelijking met gezonde individuen (Tamboli *et al.*, 2004; Rioux *et al.*, 2005; Frank *et al.*, 2007).

Meer relevant voor het ontstaan van IBD zijn de bacteriespecies die in direct contact staan met de intestinale mucosa (Rioux *et al.*, 2005). Zo hebben patiënten met de Ziekte van Cröhn een hoger aantal mucosa-geassocieerde bacteriën, zoals *Bacteriodes* en *E. coli* (Tamboli *et al.*, 2004; Rioux *et al.*, 2005; Xavier & Podolsky, 2007). Deze verhoogde aantallen mucosa-geassocieerde bacteriën komen ook voor ter hoogte van de niet ontstoken darmsegmenten, wat doet vermoeden dat de bacteriële adhesie eerder een oorzaak, dan wel een gevolg van IBD zou kunnen zijn (Rioux *et al.*, 2005).

Ook bij de hond werden dergelijke studies met vergelijkbare resultaten uitgevoerd (Xenoulis *et al.*, 2008). De studie wijst er op dat de intestinale flora van aangetaste dieren minder specierijkdom vertoont en, net als in de humane studies, er een verminderd aantal bacteriën van het phylum *Bacteriodes* voorkomt. De *Enterobacteracea*, waaronder voornamelijk *E. coli*, blijken het meest vertegenwoordigd te zijn bij de individuen lijdende aan IBD (Frank *et al.*, 2007; Xenoulis *et al.*, 2008).

1.1.3.2. Dieetinvloeden

Bij de Ierse Setter lijden sommige individuen aan een gluten-overgevoeligheid die zich op een gelijkaardig manier als IBD veruitlijkt, met name onder de vorm van ontstekingsinfiltraten in de lamina propria van de darm en de daarmee gepaard gaande morfologische veranderingen (German *et al.*, 2003). Gebaseerd op deze bevindingen werd een onderzoek gestart om na te gaan een vergelijkbare gluten-overgevoeligheid ook bij het paard als een mogelijke oorzaak voor IBD kon worden aangetoond (van der Kolk *et al.*, 2012). Uit de resultaten van deze studie blijkt dat gluten eventueel ook een rol zou kunnen spelen in het ontstaan van equine IBD, maar verder onderzoek is noodzakelijk om deze hypothese te staven (van der Kolk *et al.*, 2012).

Ook in de humane studies wordt gesugereerd dat een overmatige opname aan koolhydraten, onverzadigde vetzuren of margarine geassocieerd wordt met het ontstaan van IBD. Echter, de resultaten van nutritionele studies zijn moeilijk te interpreteren waardoor duidelijke verbanden nu nog niet met zekerheid kunnen aangetoond worden (Baumgart & Carding, 2007).

1.1.3.3. Psychische invloeden – Stress

Het parasymphatische zenuwstelsel zou via een cholinerg anti-inflammatoire pathway een inhibitorisch effect hebben op systemische ontstekingsreacties. Acetylcholine, de neurotransmitter van het parasymphatische zenuwstelsel, inhibeert immers de vrijstelling van TNF- α door macrofagen, die een belangrijke bron van dit pro-inflammatoire cytokine vormen bij IBD (Baumgart & Carding, 2007). Stress resulteert daarentegen in een hyperactivatie van het sympathisch zenuwstelsel en daaropvolgend een verhoogde darmpermeabiliteit. Dit laatste is te wijten aan een veranderde expressie van de tight junctions van de epitheelcellen, een verhoogde opname van lumenale antigenen, mastceldegranulatie en overmatige productie van IFN- γ (Yang *et al.*, 2006; Baumgart & Carding, 2007). Chronische psychologische stress bij een stressgevoelig individu kan dus leiden tot sensitisatie van de darm voor bepaalde lumenale antigenen met mastcel activatie wat zijn weerslag heeft op de darmgezondheid en orale tolerantie (Yang *et al.*, 2006).

Ook andere auteurs (van der Kolk *et al.*, 2012) beschouwen de chronische blootstelling aan stress als een factor die het GI negatief beïnvloedt. Uit deze studie blijkt dat sportpaarden en voornamelijk jumping- en dressuurpaarden verhoogde gehalten aan adenocorticotroop hormoon (ACTH) en cortisol hebben. Tevens is de prevalentie van IBD bij het dressuurpaard aan het toenemen, maar het is nog niet bewezen dat beide bevindingen gecorreleerd zijn (van der Kolk *et al.*, 2012).

1.2. VERSCHILLENDE VORMEN VAN IBD BIJ HET PAARD

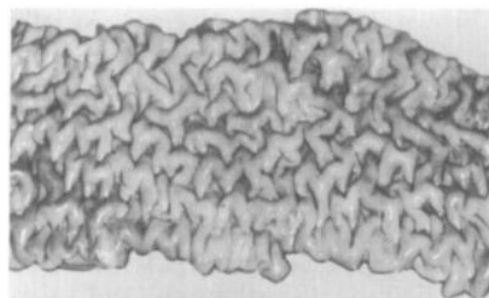
Naast Eosinofiele Enteritis (EE), dat in een apart hoofdstuk zal besproken worden (zie hoofdstuk 2), wordt in de literatuur nog een onderscheid gemaakt tussen drie andere vormen van IBD bij het paard : Granulomateuze Enteritis (GE), Lymfoplasmacytaire Enteritis (LPE) en Multisystemic Eosinophilic Epitheliotropic Disease (MEED). Deze indeling is grotendeels gebaseerd op het histologisch uitzicht van de letsels en op het dominante celtype dat de darmwand infiltreert alsook de betrokkenheid van andere organen in het ziekteproces (Schumacher *et al.*, 2000; Kalck 2009). In bijlage I vindt u een overzichtstabel van de verschillende vormen van IBD bij het paard met hun belangrijkste

karacteristieke terug.

1.2.1. Granulomateuze enteritis (GE)

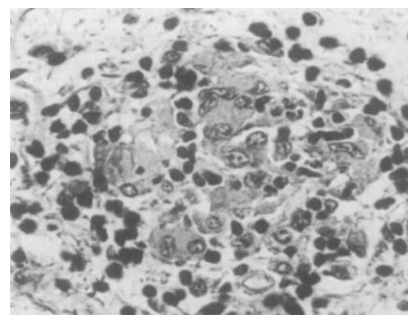
GE veruiterlijkt zich klinisch als een wegwijningssyndroom waarbij chronisch vermageren en hypoproteïnemie karakteriserende symptomen zijn (Cimprich, 1974; Bester & Coetzeri, 1978; Hodgson & Allen, 1982; Sweeney *et al.*, 1986). De Standardbred is het gepredisponeerde ras en vooral jonge paarden met een leeftijd tussen één en elf jaar worden getroffen (Cimprich, 1974; Bester & Coetzeri, 1978; Hodgson & Allen, 1982; Lindberg, 1984; Sweeney *et al.*, 1986). De meeste paarden met deze aandoening worden geëuthanaseerd, omwille van de slechte respons op een symptomatische behandeling (Bester & Coetzeri, 1978; Sweeney *et al.*, 1986) of vanwege de slechte prognose van de aandoening (Hodgson & Allen, 1982).

Macroscopisch gelijken de letsels zeer goed op paratuberculosis (Johne's Disease) bij rundvee (Cimprich, 1974; Lindberg, 1984; Hodgson & Allen, 1982). Vooral de dunne darm is het ergst aangetast (Cimprich, 1974; Bester & Coetzeri, 1978; Hodgson & Allen, 1982; Lindberg, 1984; Sweeney *et al.*, 1986). De wand is verdikt en de mucosa heeft een granulaar aspect met eventuele aanwezigheid van nodulen (Cimprich, 1974; Bester & Coetzeri, 1978; Hodgson & Allen, 1982; Lindberg, 1984; Sweeney *et al.*, 1986). De serosale zijde kan plaques en nodulen vertonen (Cimprich, 1974; Lindberg, 1984). Stricturen (Lindberg, 1984), alsook erosies en ulceraties komen vaak voor (Cimprich, 1974; Lindberg, 1984). Andere delen van het GI kunnen eveneens aangetast zijn, waaronder de maag, het colon, het cecum en het rectum, alsook andere organen, waaronder de lever, de nieren, de thymus en de huid (Cimprich, 1974; Bester & Coetzeri, 1978; Hodgson & Allen, 1982; Lindberg, 1984; Sweeney *et al.*, 1986).



Figuur 2: Plooiën in de mucosa van een segment van de dunne darm bij EG (Lindberg, 1984)

Histologisch bestaat het infiltraat ter hoogte van de tunica mucosa uit lymfocyten en macrofagen, die zich al dan niet organiseren tot epitheloïde- of reuzecellen (Cimprich, 1974; Bester & Coetzeri, 1978; Hodgson & Allen, 1982; Lindberg, 1984; Sweeney *et al.*, 1986). Er is villusatrofie aanwezig en het epitheel vormt zich om van cilindrisch tot kubisch of afgeplat (Cimprich, 1974; Bester & Coetzeri, 1978; Hodgson & Allen, 1982; Lindberg, 1984; Sweeney *et al.*, 1986). In de tunica submucosa is er een accumulatie van lymfocyten en worden granulomen, bestaande uit macrofagen en epitheloïde cellen, gevonden (Cimprich, 1974; Hodgson & Allen, 1982; Lindberg, 1984; Sweeney *et al.*, 1986). Dit kan zich uitstrekken tot in de tunica muscularis waardoor deze fibroseert (Cimprich, 1974; Bester & Coetzeri, 1978). Transmurale letsels doorheen de hele darmwand komen ook voor (Lindberg, 1984).



Figuur 3: Granuloom in de tunica submucosa bij EG (Lindberg, 1984)

In geen van de onderzochte patiënten kon een infectieus agens worden aangetoond (Bester & Coetzeri, 1978; Hodgson & Allen, 1982; Lindberg, 1984; Sweeney *et al.*, 1986), hoewel bij sommige paarden met deze aandoening *Mycobacterium avium* werd geïsoleerd, doch niet uit de letsels (Cimprich, 1974; Lindberg, 1984).

Door de aanwezigheid van vooral immuuncellen ter hoogte van de letsels stelt Lindberg (Lindberg, 1984) een overgevoeligheids- of immuungemedieerde reactie voor als mogelijke etiologie voor de aandoening. Hij suggereert een mogelijk defect in de afweer ter hoogte van de mucosale barrière, waardoor het individu te sterk reageert op luminale antigenen, afkomstig van zowel de voeding als van de intestinale flora (Lindberg, 1984). Een genetische predispositie wordt ook overwogen (Lindberg, 1984; Sweeney *et al.*, 1986), daar de aandoening vooral bij de Standerbred voorkomt, en werd beschreven bij drie verwante paarden, die in dezelfde omstandigheden werden gehouden en waarbij geen van de andere niet-verwante paarden in de stal dezelfde symptomen vertoonden (Sweeney *et al.*, 1986).

1.2.2. Lymfoplasmacytaire enteritis (LPE)

In tegenstelling tot de hond, waarbij LPE de meest voorkomende vorm van IBD is (Guilford, 1996), is deze aandoening bij het paard weinig in de literatuur gerapporteerd (Clark *et al.*, 1988; MacAllister *et al.*, 1990; Kemper *et al.*, 2000; Schumacher *et al.*, 2000). De ziekte heeft geen ras- of geslachtspredispositie en kan optreden bij paarden van alle leeftijden (Kemper *et al.*, 2000; Schumacher *et al.*, 2000). Echter, er zijn te weinig gevallen bekend om dit met statistische methoden te kunnen stellen (Kemper *et al.*, 2000). De aandoening kent een slechte prognose waardoor het merendeel van de patiënten geëuthanaseerd wordt (Clarks *et al.*, 1988; MacAllister *et al.*, 1990; Kemper *et al.*, 2000).

De voornaamste klinische symptomen zijn chronisch vermageren, diarree, oedeem en hypoproteïnemie (Clarks *et al.*, 1988; MacAllister *et al.*, 1990; Kemper *et al.*, 2000). De orale absorptietesten vertonen in veel gevallen een verminderde opname van glucose of carbonaat aan (Clarks *et al.*, 1988; MacAllister *et al.*, 1990; Kemper *et al.*, 2000). Op echografie kunnen verdikte dunne darmen waargenomen worden (Kemper *et al.*, 2000).

De meeste pathologische veranderingen situeren zich voornamelijk ter hoogte van de dunne darm in zowel het duodenum, jejunum als ileum (Clarks *et al.*, 1988; MacAllister *et al.*, 1990; Kemper *et al.*, 2000). Het betreft macroscopische diffuse verdikkingen met eventueel aanwezigheid van plooien en oedemateuze veranderingen van de darmwand (Clarks *et al.*, 1988; MacAllister *et al.*, 1990; Kemper *et al.*, 2000). Sporadisch worden petechieën aan de serosale zijde waargenomen (MacAllister *et al.*, 1990). De dikke darm kan eveneens gelijkaardige letsels vertonen (Kemper *et al.*, 2000). De mesenteriale lymfeknopen hebben een normaal of een oedemateus uitzicht (Clarks *et al.*, 1988; MacAllister *et al.*, 1990).

Aan de hand van histologisch onderzoek van de dunne darm kan de diagnose van LPE worden gesteld, waarbij er duidelijk een chronisch ontstekingsbeeld is, met matige villusatrofie en infiltratie van de lamina propria met voornamelijk lymfocyten en plasmacellen (Clarks *et al.*, 1988; MacAllister *et al.*, 1990; Kemper *et al.*, 2000). Dieper in de lamina propria kunnen lymfoïde nodules voorkomen (MacAllister *et al.*, 1990) terwijl in de submucosa er hyperplasie van de Peyerse Platen is (Clarks *et al.*, 1988). Daarnaast worden gedilateerde lymfevaten, intra-epitheliale lymfocyten en ulceraties van de mucosa waargenomen (Kemper *et al.*, 2000). Hoewel de dikke darm er macroscopisch vaak normaal uitziet, blijkt hij in het merendeel van de gevallen wel histologische veranderingen te vertonen, vergelijkbaar met de dunne darm (MacAllister *et al.*, 1990; Kemper *et al.*, 2000).

De oorzaak van LPE is nog niet gekend (Kemper *et al.*, 2000) maar er wordt hier een stoornis in de regulatie van de afweer ter hoogte van het GI overwogen (Kemper *et al.*, 2000).

1.2.3. Multisystemic Eosinophilic Epitheliotropic Disease (MEED)

MEED bij het paard wordt in de literatuur vaak vergeleken met het Hypereosinofiel Syndroom (HES) van de mens (Nimmo Wilkie *et al.*, 1985; La Perle *et al.*, 1998; Carmalt, 2004; Singh *et al.*, 2006; Bosseler *et al.*, 2013). Het betreft een multisystemische aandoening waarbij er een infiltratie van voornamelijk eosinofielen aanwezig is, met eventueel vorming van eosinofiele granulomen, in het epitheel van verschillende organen, waaronder heel vaak de huid, de pancreas en het GI (Breider *et al.*, 1985; Nimmo Wilkie *et al.*, 1985; Gibson & Alders, 1987; Stanford, 1989; La Perle *et al.*, 1998). De aandoening komt voornamelijk voor bij jong volwassen paarden met een leeftijd tussen drie en dertien jaar (Nimmo Wilkie *et al.*, 1985; La Perle *et al.*, 1998). Standardbreds zouden gepredisponeerd zijn voor deze ziekte (Schumacher *et al.*, 2000). De ziekte kent nagenoeg altijd een slechte prognose (Schumacher *et al.*, 2000).

Als voornaamste klinische symptomen worden chronisch gewichtsverlies en gegeneraliseerde huidveranderingen, gaande van nodulen en alopecie tot exfoliatieve dermatitis, aangehaald (Breider *et al.*, 1985; Nimmo Wilkie *et al.*, 1985; Gibson & Alders, 1987; Sandford, 1989; La Perle *et al.*, 1998; Henson *et al.*, 2002; McCue *et al.*, 2003; Carmalt, 2004; Singh *et al.*, 2006; Bosseler *et al.*, 2013). Minder voorkomende symptomen zijn chronische diarree (Breider *et al.*, 1985; Gibson & Alders, 1987; Sanford 1989; Henson *et al.*, 2002; Bosseler *et al.*, 2013), anorexie (La Perle *et al.*, 1998) en ademhalingsymptomen, met epistaxis en luchtwegobstructie (Carmalt, 2004; Singh *et al.*, 2006). In tegenstelling tot HES bij de mens, waar de ziekte altijd geassocieerd is met eosinofilie op hematologische onderzoek (Weller *et al.*, 1994), is dit echter niet het geval bij equine MEED (Nimmo Wilkie *et al.*, 1985; Gibson & Alders, 1987; La Perle *et al.*, 1998; Henson *et al.*, 2002; McCue *et al.*, 2003; Carmalt, 2004; Singh *et al.*, 2006; Bosseler *et al.*, 2013).

Er bestaat een grote variatie in het uitzicht, ergheid en de distributie van de huidletsels tussen de verschillende patiënten. Zowel gegeneraliseerde dermatitis (Nimmo Wilkie *et al.*, 1985; Sanford, 1989; McCue *et al.*, 2003) als lokale dermatitis ter hoogte van de onderbenen (pijpregio, koot en kroonrand) (Breider *et al.*, 1985; Henson *et al.*, 2002; Bosseler *et al.*, 2013), het hoofd (Gibson & Alders, 1987; Henson *et al.*, 2002; Bosseler *et al.*, 2013), ventraal abdomen (Gibson & Alders, 1987), hals- en schouderregio (Carmalt, 2004) en de bilstreek (Carmalt, 2004), komen voor.

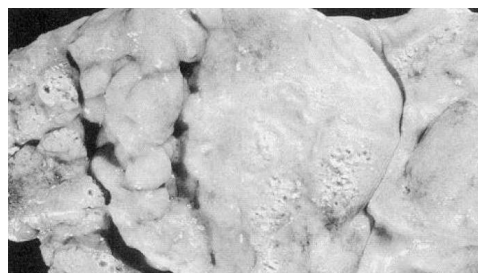De huidveranderingen beginnen als een droge, schilferige dermatitis ter hoogte van de onderbenen, kroonranden of het hoofd (Breider *et al.*, 1985; Nimmo Wilkie *et al.*, 1985; Henson *et al.*, 2002). In geval van generalisatie ziet men een droge, exfoliatieve dermatitis met verhoogde epileerbaarheid van de haren en zones met focale alopecie (Nimmo Wilkie *et al.*, 1985; Gibson & Alders, 1987; Sanford, 1989; Henson *et al.*, 2002; McCue *et al.*, 2003; Bosseler *et al.*, 2013). Urticaria (McCue *et al.*, 2003) en jeuk in het beginstadium kunnen ook aanwezig zijn (Nimmo Wilkie *et al.*, 1985; McCue *et al.*, 2003; Bosseler *et al.*, 2013). Deze huidletsels, al dan niet gegeneraliseerd, evolueren snel naar een exsudatieve tot ulceratieve dermatitis met mogelijke secundaire infecties (Breider *et al.*, 1985; Nimmo Wilkie *et al.*, 1985; Henson *et al.*, 2002; Bosseler *et al.*, 2013). Naast ulceraties en alopecie komen ook hyperpigmentatie (Gibson & Alders, 1987; Henson *et al.*, 2002), lichenificatie (Henson *et al.*, 2002) en korsten (Gibson & Alders, 1987; Henson *et al.*, 2002; Bosseler *et al.*, 2013) voor op bovenbenoemde regio's.



Figuur 4: Gezwollen kroonrand bij MEED (Nimmo Wilkie *et al.*, 1985)

Histologisch onderzoek van huidbiopten, genomen ter hoogte van de letsels, toont een diffuse tot focale infiltratie van ontstekingscellen en fibrose in de dermis. De ontstekingscellen worden vooral rond de adnexa en perivasculair waargenomen (Nimmo Wilkie *et al.*, 1985; Gibson & Alders, 1987; Sanford, 1989; Henson *et al.*, 2002; McCue *et al.*, 2003; Carmalt, 2004). Het infiltraat bestaat echter niet alleen uit eosinofielen, ook lymfocyten, plasmacellen, macrofagen en mastcellen kunnen aanwezig zijn (Nimmo Wilkie *et al.*, 1985; Sanford, 1989; Henson *et al.*, 2002). In de dermis en de hypodermis worden eosinofiele granulomen gezien. In de epidermis, waar eosinofielen en neutrofielen ook voorkomen (Breider *et al.*, 1985) is er sprake van acanthose en hyperkeratose of orthokeratose (Breider *et al.*, 1985; Gibson & Alders, 1987; Sanford, 1989).

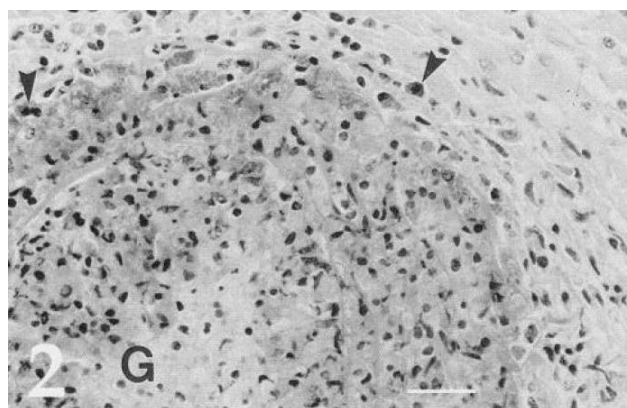
Op autopsie zijn er macroscopisch verschillende organen van het GI aangetast (Breider *et al.*, 1985; Nimmo Wilkie *et al.*, 1985; Sanford, 1989; La Perle *et al.*, 1998; Henson *et al.*, 2002; Bosseler *et al.*, 2013). De wand van de slokdarm, het duodenum en het ileum, alsook van de intra- en extrahepatische galgangen is verdikt (Nimmo Wilkie *et al.*, 1985; Sanford, 1989; Henson *et al.*, 2002; Bosseler *et al.*, 2013). Verder is er hyperkeratose van de slokdarm en van pars non-glandularis van de maag (Nimmo Wilkie *et al.*, 1985; Sanford, 1989; Bosseler *et al.*, 2013). Een ulceratieve tot hemorrhagische, necrotiserende colitis kan aanwezig zijn (Breider *et al.*, 1985; Nimmo Wilkie *et al.*, 1985; Gibson & Alders, 1987; Bosseler *et al.*, 2013). Ook het cecum kan ulceraties bevatten (Breider *et al.*, 1985).



Figuur 5: Verdikte maagmucosa bij MEED (La Perle *et al.*, 1998)

In lever worden cysten of nodulen gevonden (Henson *et al.*, 2002; Singh *et al.*, 2006). Het parenchym van de lever voelt diffuus vast aan en het leverkapsel vertoont een gerasterd patroon (Breider *et al.*, 1985; Bosseler *et al.*, 2013), portale fibrose en proliferatie van de intrahepatische galwegen (Sanford, 1989). De pancreas is vergroot en nodulair verdikt, bleek van kleur en voelt aan als een stevige massa (Breider *et al.*, 1985; Nimmo Wilkie *et al.*, 1985; Sanford, 1989; La Perle *et al.*, 1998) of kan in zijn geheel een verlittekend aspect vertonen (Nimmo Wilkie *et al.*, 1985). De abdominale lymfeknopen zijn opgezet (Nimmo Wilkie *et al.*, 1985; Sanford, 1989; La Perle *et al.*, 1998; Bosseler *et al.*, 2013) evenals de inguinale lymfeknopen (Bosseler *et al.*, 2013).

Histologisch worden de letsels in de verschillende betrokken organen gekenmerkt door een chronische, fibroserende ontstekingsreactie met diffuse tot focale infiltratie van eosinofielen, lymfocyten, plasmacellen, macrofagen en mastcellen (Breider *et al.*, 1985; Nimmo Wilkie *et al.*, 1985; Sanford, 1989; La Perle *et al.*, 1998; Henson *et al.*, 2002; Singh *et al.*, 2006; Bosseler *et al.*, 2013). In alle aangetaste weefsels kunnen eosinofiele granulomen aanwezig zijn (Gibson & Alders, 1987; Sanford, 1989; La Perle *et al.*, 1998; Henson *et al.*, 2002), die bestaan uit centraal gelegen genecroseerde eosinofielen omringd door epitheloïde cellen of occasioneel door reuzencellen (Gibson & Alders, 1987).



Figuur 6: Granuloom (G) in de pancreas. Pijltjes duiden eosinofielen aan. (La Perle *et al.*, 1998)

De diagnose van MEED wordt gesteld op basis van de klinische symptomen, bijkomende diagnostisch onderzoeken en histologisch onderzoek van genomen bipten (Gibson & Alders., 1987; Henson *et al.*, 2002; McCue *et al.*, 2003; Carmalt, 2004). Eventueel kan autopsie de diagnose definitief bevestigen (Sanford, 1989; La Perle *et al.*, 1998; Singh *et al.*, 2006).

Eosinofielen worden veelal in aansluiting met parasitaire infestaties of allergische reacties gezien (Breider *et al.*, 1985; Nimmo Wilkie *et al.*, 1985; Gibson & Alders, 1987; Sanford, 1989; Carmalt, 2004). Daar er in de meerderheid van de MEED gevallen geen parasieten aangetoond werden, wordt er in de meer recente case-reports gesuggereerd, dat de eosinofiele infiltratie het gevolg zou zijn van een abnormale proliferatie van specifieke T-cellen. Deze lymfocyten zouden via secretie van chemokinen en cytokinen, waaronder IL-5, eosinofielen aantrekken en stimuleren (La Perle *et al.*, 1998; Henson *et al.*, 2002; McCue *et al.*, 2003; Singh *et al.*, 2006; Makinen *et al.*, 2008). In één van de studies (Singh *et al.*, 2006) werd geen IL-5 systemisch gedetecteerd, maar grote aantallen CD3⁺ T-cellen, aanwezig in de granuloma's, zouden deze hypothese wel eens kunnen ondersteunen. Ook Bosseler en de medewerkers (Bosseler *et al.*, 2013) hebben CD3⁺ T-cellen uit de letsels geïsoleerd bij hun patiënt. Bij de patiënt van La Perle (La Perle *et al.*, 1998) wordt een T-cel lymfosarcoma ter hoogte van het jejunum als bron van een geactiveerde subpopulatie T-cellen verantwoordelijk geacht voor de activatie en stimulatie van eosinofielen met infiltratie in verschillende organen als gevolg.

2. EOSINOFIELE ENTERITIS OF ENTEROCOLITIS BIJ HET PAARD

Eosinofiele enteritis (EE) of enterocolitis (EC), soms ook wel eosinofiele gastroenteritis (EG) genoemd (Pass & Bolton, 1982), is een infiltratieve darmaandoening bij het paard gekenmerkt door de aanwezigheid van grote aantallen eosinofielen in de wand van de dunne en eventueel de dikke darm (Schumacher *et al.*, 2000; Makinen *et al.*, 2008). EE wordt verder onderverdeeld in twee subgroepen, namelijk de diffuse eosinofiele enteritis (DEE) en de idiopathische focale eosinofiele enteritis (IFEE) (Makinen *et al.*, 2008). Zoals de namen doen vermoeden is het ontstekingsinfiltraat bij DEE diffuus verspreid in de mucosa en submucosa van de darmwand, daar bij IFEE dit ontstekingsinfiltraat eerder focale zones in beslag neemt, maar zeker niet over heel de darmwand terug te vinden is (Makinen *et al.*, 2008).

In case-reports wordt veelal geen onderscheid gemaakt tussen EE of EC, GE en MEED. Er wordt eveneens gerapporteerd dat een paard met MEED, ook eosinofiele dermatitis, eosinofiele pancreatitis, eosinofiele gastroenteritis of een combinatie van twee of drie van deze aandoeningen zou hebben (Stanford, 1989; Carmalt, 2004). Echter, de termen : EE, EC of EG zouden moeten behouden worden uitsluitend voor pathologische veranderingen ter hoogte van het GI, omdat, zoals boven aangegeven, het klinische beeld als ook de prognose sterk variëren tussen de verschillende vormen (Schumacher *et al.*, 2000).

Net als bij de boven beschreven vormen van IBD (zie punt 1.2) kon tot nu toe geen duidelijke oorzaak voor dit eosinofiel ontstekingsinfiltraat, gevonden worden (Schumacher *et al.*, 2000; Makinen *et al.*, 2008).

De aandoening kent geen geslachts-, ras- of leeftijdsprevalentie (Southwood *et al.*, 2000; Archer *et al.*, 2006) in tegenstelling tot wat men vroeger wel dacht (van der Kolk & Grinwis, 1995; Bassage *et al.*, 1997; Swain *et al.*, 2003).

2.1. KLINISCHE SYMPTOMEN

Eosinofiele enteritis als onderdeel van het IBD-complex bij het paard wordt, net als de hoger benoemde vormen (zie punt 1.2), gedefinieerd als een malabsorptiesyndroom met een traag progressief verloop (Scott *et al.*, 1999; Swain *et al.*, 2003).

De aandoening gaat gepaard met chronisch gewichtsverlies (Pass & Bolton, 1982; van der Kolk & Grinwis, 1995; Kostiuk, 2000; Southwood *et al.*, 2000; Wong & Crisman, 2004), oedemen ter hoogte van de onderbuik (van der Kolk & Grinwis, 1995), diarree (Pass & Bolton, 1982; Kostiuk, 2000; Southwood *et al.*, 2000) en recidiverende tot chronische koliek (Bassage *et al.*, 1997; Southwood *et al.*, 2000; Stanar *et al.*, 2002; Swain *et al.*, 2003; Wong & Crisman, 2004; Archer *et al.*, 2006; Perez Olmos *et al.*, 2006).

Bij vaststelling van IFEE, vertonen patiënten als enige hoofdsymptoom recidiverende of intermitterende koliek en worden veelal in een goede voedingstoestand aangeboden, in tegenstelling tot patiënten met DEE (Scott *et al.*, 1999; Schumacher *et al.*, 2000; Southwood *et al.*, 2000; Swain *et al.*, 2003; Archer *et al.*, 2006; Perez Olmos *et al.*, 2006).

In geval van IFEE kan op rectaal onderzoek een gedilateerde dunne darm (Scott *et al.*, 1999; Southwood *et al.*, 2000; Swain *et al.*, 2003; Archer *et al.*, 2006) en opzetting van het linker colon (Archer *et al.*, 2006) gepalpeerd worden, terwijl bij DEE vergrote mesenteriale lymfeknopen (van der Kolk & Grinwis, 1995), een verdikte wand van het jejunum (van der Kolk & Grinwis, 1995), nodules in de rectale mucosawand (Kostiuk, 2000) en impacties ter hoogte van het colon (Bassage *et al.*, 1997) voelbaar zijn.

Op hematologisch onderzoek zijn bepaalde waarden gestegen, zoals hematocriet (Scott *et al.*, 1999), erythrocyten (Stanar *et al.*, 2002), leukocyten (van der Kolk & Grinwis, 1995; Scott *et al.*, 1999; Southwood *et al.*, 2000; Stanar *et al.*, 2002), thrombocyten (Stanar *et al.*, 2002), neutrofielen (Kostiuk, 2000; Southwood *et al.*, 2000) samen met een daling van lymfocyten (Southwood *et al.*, 2000). In één geval werd een eosinofilie vastgesteld (Wong & Crisman, 2004).

Op biochemisch onderzoek wordt een hypoproteïnemie (van der Kolk & Grinwis, 1995; Wong & Crisman, 2004), hypoalbuminemie (Pass & Bolton, 1982; Kostiuk, 2000; Stanar *et al.*, 2002; Wong & Crisman, 2004), stijging van gamma glutamyl transferase (γ GT) (Kostiuk, 2000; Southwood *et al.*, 2000), hyperglycemie (Southwood *et al.*, 2000; Stanar *et al.*, 2002) en/of azotemie (Scott *et al.*, 1999; Southwood *et al.*, 2000) waargenomen. γ GT is een enzym dat in alle celtypes voorkomt, maar de gestegen waarde in het bloed is suggestief voor leverpathologie (Deprez, 2010).

Peritoneaal vocht verkregen via abdominocentesis had bij sommige paarden een vertroebeld uitzicht (Archer *et al.*, 2006). Verder onderzoek van dit vocht vertoonde bij enkele patiënten een stijging van het eiwitgehalte (Scott *et al.*, 1999; Southwood *et al.*, 2000; Stanar *et al.*, 2002; Swain *et al.*, 2003; Archer *et al.*, 2006) en eventueel een stijging van het aantal witte bloedcellen (Scott *et al.*, 1999; Archer *et al.*, 2006). In sommige gevallen kunnen hierin zelfs eosinofielen worden teruggevonden (Scott *et al.*, 1999; Southwood *et al.*, 2000).

Deze symptomen, en vooral het chronisch gewichtsverlies, diarree en hypoalbuminemie, suggeren een diffuse infiltratieve darmaandoening (Pass & Bolton, 1982; Archer *et al.*, 2006).


2.2. BESCHRIJVING VAN DE LETSELS

2.2.1. Macroscopische beschrijving

2.2.1.1. DEE

De grootste afwijkingen situeren zich voornamelijk ter hoogte van de dunne en de dikke darm (Pass & Bolton, 1982; van der Kolk & Grinwis, 1995; Swain *et al.*, 2003; Wong & Crisman, 2004), maar soms zijn er macroscopisch geen abnormaliteiten te zien (Bassage *et al.*, 1997). Sporadisch vertonen de mesenteriale lymfeknopen een afwijkend uitzicht (Pass & Bolton, 1982; van der Kolk & Grinwis, 1995).

Ter hoogte van de dunne darm zijn de verdikkingen van darmwand opvallend (Pass & Bolton, 1982; van der Kolk & Grinwis, 1995; Swain *et al.*, 2003; Wong & Crisman, 2004). Dit kan algemeen over de hele lengte van de dunne darm voorkomen (van der Kolk & Grinwis, 1995) of alleen over enkele segmenten (Pass & Bolton, 1982; Swain *et al.*, 2003). Deze afwijkingen kunnen het gevolg zijn van een verdikte tunica mucosa (Pass & Bolton, 1982), maar transmurale verdikking van de darmwand, waarin alle lagen betrokken zijn wordt vaker vermeld (Pass & Bolton, 1982; van der Kolk & Grinwis, 1995; Swain *et al.*, 2003). Deze letsels geven vaak aanleiding tot cirkelvormige stricturen (Swain *et al.*, 2003).



Figuur 7: Ileum - Verdikte tunica mucosa en submucosa (Pass & Bolton, 1982)

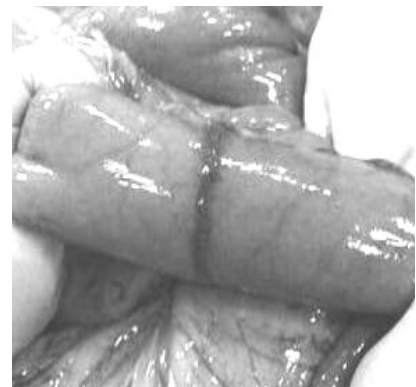De aangetaste segmenten vertonen ter hoogte van de tunica mucosa en submucosa karakteristieke, gele tot rode, soms verheven, nodulen (Pass & Bolton, 1982). Op de tunica mucosa kunnen lokaal op bepaalde plaatsen pseudomembranen gezien worden (van der Kolk & Grinwis, 1995). Verheven, vast aanvoelende en hyperemische nodulen worden ook waargenomen aan de serosa zijde van het laatste derde van het ileum en ter hoogte van de serosale zijde van het jejunum kunnen eveneens rode of juist bleke, verheven, bindweefselige lesies voorkomen (Pass & Bolton, 1982).

In de dikke darm komt ook een verdikte of oedemateuze darmwand voor (Pass & Bolton, 1982; van der Kolk & Grinwis, 1995). De mesenteriale lymfeknopen, alsook andere lymfeknopen van het GI, zijn sterk vergroot, hebben een onregelmatig, fibrotisch aspect en vertonen focale lesies vergelijkbaar met de darmlesies (Pass & Bolton, 1982; van der Kolk & Grinwis, 1995).

2.2.1.2. IFEE

De grootste abnormaliteiten bevinden zich ter hoogte van de dunne darm, meer bepaald het jejunum (Scott *et al.*, 1999; Southwood *et al.*, 2000; Stanar *et al.*, 2002; Archer *et al.*, 2006). Het betreft focale tot multifocale veranderingen of lesies ter hoogte van het jejunum (Scott *et al.*, 1999; Southwood *et al.*, 2000; Stanar *et al.*, 2002; Archer *et al.*, 2006).

De lesies ter hoogte van jejunum, en eventueel ileum (Perez Olmos *et al.*, 2006), bestaan in de meeste gevallen uit een verdikte darmwand (Scott *et al.*, 1999; Archer *et al.*, 2006). Verder zijn er intramuraal massa's die in het darmlumen uitpuilen (Southwood *et al.*, 2000; Archer *et al.*, 2006) of zijn er circumferentiale constricties loodrecht op de lengte van de darmwand, die ook wel Circumferential Mural Bands (CMB) worden genoemd (Scott *et al.*, 1999; Southwood *et al.*, 2000;



Figuur 8: Circumferential Mural Band (CMB) in het jejunum (Archer *et al.*, 2006)

Stanar *et al.*, 2002; Perez Olmos *et al.*, 2006). Deze CMB kunnen variëren in lengte en in aantal (Scott *et al.*, 1999; Archer *et al.*, 2006; Perez Olmos *et al.*, 2006). Ze komen zowel ter hoogte van het jejunum als het ileum voor (Perez Olmos *et al.*, 2006). Uitzonderlijk kunnen ze ter hoogte van het colon, meer bepaald ter hoogte van de flexura pelvina, terug gevonden worden (Scott *et al.*, 1999).

Ter hoogte van de letsels is de darmwand verdikt (Scott *et al.*, 1999; Archer *et al.*, 2006) en proximaal van deze lesies is de darm opgezet (Scott *et al.*, 1999; Southwood *et al.*, 2000; Archer *et al.*, 2006; Perez Olmos *et al.*, 2006) of wordt in sommige gevallen een obstructie waargenomen (Archer *et al.*, 2006; Perez Olmos *et al.*, 2006). Distaal van de lesies is de darm normaal (Perez Olmos *et al.*, 2006).

2.2.1.3. Samenvattend

Samenvattend kan gesteld worden dat de grootste abnormaliteiten zich ter hoogte van de dunne darm voordoen en dat deze voornamelijk bestaan uit verdikking van de darmwand, hetzij diffuus of focaal in het geval van DEE en hetzij enkel focaal in het geval van IFEE.

In het geval van IFEE kan een meer karakteristiek letsel voorkomen, namelijk de CMB. Dit wordt als pathognomonisch voor IFEE beschouwd (Scott *et al.*, 1999), maar dit moet wel met enige voorzichtigheid gesteld worden, daar niet alle paarden met IFEE CMB hebben (Archer *et al.*, 2006). Doch is het om soms voldoende om aan de hand van de aanwezigheid van deze letsels de diagnose van IFEE te stellen (Perez Olmos *et al.*, 2006).

Door middel van macroscopisch onderzoek van de letsels kan men echter geen definitieve diagnose van DEE of IFEE stellen. Histologisch onderzoek van de aangetaste darmsegmenten is toch steeds aangeraden.

2.2.2. Histologische beschrijving

2.2.2.1. DEE

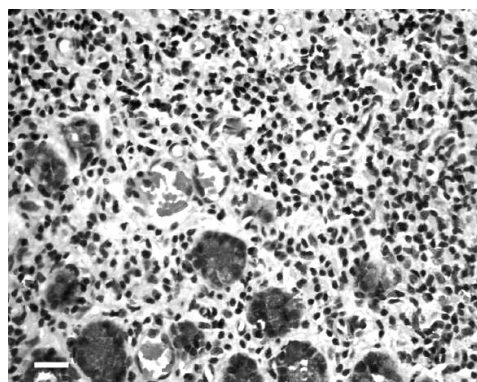
De aangetaste darmsegmenten die aan een histologisch onderzoek onderworpen worden zijn voornamelijk afkomstig van de dunne darm (Pass & Bolton, 1982; van der Kolk & Grinwis, 1995; Bassage *et al.*, 1997; Wong & Crisman, 2004; Makinen *et al.*, 2008), maar ook bipten van de dikke darm en eventueel het rectum kunnen deze histologische veranderingen vertonen (Pass & Bolton, 1982; van der Kolk & Grinwis, 1995; Bassage *et al.*, 1997; Makinen *et al.*, 2008).

De histologische veranderingen ter hoogte van de aangetaste darmsegmenten situeren zich voornamelijk in de tunica mucosa en submucosa (Pass & Bolton, 1982; van der Kolk & Grinwis, 1995; Makinen *et al.*, 2008) en ze bestaan uit een diffuse infiltratie in de lamina propria en tunica submucosa van eosinofielen, lymfocyten, macrofagen en plasmacellen (Pass & Bolton, 1982; van der Kolk & Grinwis, 1995; Bassage *et al.*, 1997; Makinen *et al.*, 2008). Mastcellen kunnen soms ook aanwezig zijn (Pass & Bolton, 1982). Zowel tussen de patiënten onderling als tussen de verschillende darmdelen bij eenzelfde patiënt kunnen de letsels van uitzicht en ergheid variëren.

Ter hoogte van de tunica mucosa vertoont het epitheel villusatrofie en fusie van de villi (Pass & Bolton, 1982; van der Kolk & Grinwis, 1995; Makinen *et al.*, 2008), er is fibrose in de lamina propria (Pass & Bolton, 1982) en hypertrofie van de lamina muscularis mucosae (Pass & Bolton, 1982; Bassage *et al.*, 1997). Het dominante celtype van het onstekingsinfiltraat in de lamina propria zijn de T-lymfocyten (Makinen *et al.*, 2008). Naast de diffuse infiltratie van ontstekingscellen, worden ook focale eosinofiele granulomen gezien (Pass & Bolton, 1982). Deze eosinofiele granulomen zijn te vinden ter hoogte van het oppervlak van de mucosa, net onder ulceraties, in of onder de crypten van Lieberkühn (Bassage

et al., 1997) en in de lamina propria (Pass & Bolton, 1982). Ze bestaan centraal uit vervallen eosinofielen en worden omgeven door macrofagen en epitheloïde cellen (Pass & Bolton, 1982).

Het ontstekingsinfiltraat kan zich verder uitstrekken tot de tunica submucosa (Pass & Bolton, 1982; Bassage *et al.*, 1997; Makinen *et al.*, 2008). waar eosinofielen het dominante celtype zijn, gevolgd door macrofagen (Makinen *et al.*, 2008). T-cellen vertegenwoordigen weer het grootste deel van lymfocyten (Makinen *et al.*, 2008). Net als in de tunica mucosa, worden hier eosinofiele granulomen waargenomen (Pass & Bolton, 1982; van der Kolk & Grinwis, 1995). Daarnaast is er hyperemie, oedeem, vasculaire endotheliale activatie en eventueel lymfangiectasie (Makinen *et al.*, 2008).



Figuur 9: Eosinofielen in de tunica submucosa van het jejunum. (H&E kleuring) (Wong & Crisman, 2004)

Soms vertoont ook de tunica muscularis pathologische veranderingen (van der Kolk & Grinwis, 1995; Bassage *et al.*, 1997; Makinen *et al.*, 2008), zoals hypertrofie (van der Kolk & Grinwis, 1995; Bassage *et al.*, 1997). Een dense band van bindweefsel tussen de inwendige circulaire en de uitwendig longitudinale spierlaag kan aanwezig zijn en deze twee lagen van elkaar scheiden (Bassage *et al.*, 1997). In de uitwendige longitudinale spierlaag wordt een multifocaal lymfocyt-gedomineerd ontstekingsinfiltraat gevonden (Pass & Bolton, 1982; Makinen *et al.*, 2008).

De tunica serosa kan verdikt zijn (van der Kolk & Grinwis, 1995) en ook geïnfiltreerd zijn door eosinofielen, macrofagen, lymfocyten en plasmacellen (Pass & Bolton, 1982; Makinen *et al.*, 2008). Lymfocyten blijken hier ook het dominante celtype te zijn (Makinen *et al.*, 2008) en, net als in de tunica mucosa, komen hier eosinofiele granulomen voor (van der Kolk & Grinwis, 1995).

Eosinofiele granulomen worden ook teruggevonden in lever, pancreas en mesenteriale lymfeknopen (Pass & Bolton, 1982). In sommige gevallen blijft het ontstekingsinfiltraat beperkt tot het GI (Bassage *et al.*, 1997).

2.2.2.2. IFEE

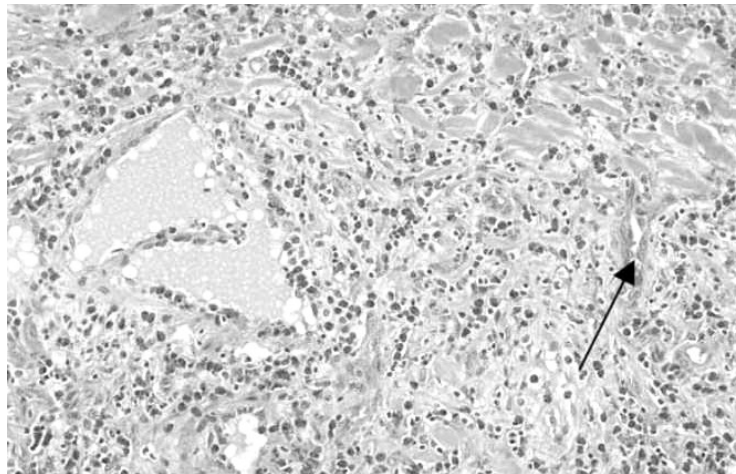
In de meeste artikels wordt het histologisch onderzoek uitgaande van biopten van aangetaste en normaal uitzijnde darmsegmenten of gereseceerde aangetaste delen van de dunne darm, jejunum of ileum, besproken (Scott *et al.*, 1999; Stanar *et al.*, 2002; Archer *et al.*, 2006; Perez Olmos *et al.*, 2006). Sommige auteurs bespreken zowel de histologische veranderingen ter hoogte van de aangetaste darmsegmenten als ter hoogte van de normaal uitzijnde darmsegmenten (Makinen *et al.*, 2008).

Ter hoogte van de macroscopisch aangetaste darmsegmenten zijn de grootste histologische veranderingen terug te vinden in de tunica submucosa, muscularis en serosa (Scott *et al.*, 1999; Stanar *et al.*, 2002; Swain *et al.*, 2003; Archer *et al.*, 2006; Perez Olmos *et al.*, 2006; Makinen *et al.*, 2008). De tunica mucosa daarentegen vertoont slechts milde inflammatoire veranderingen (Swain *et al.*, 2003; Archer *et al.*, 2006; Perez Olmos *et al.*, 2006; Makinen *et al.*, 2008).

Het ontstekingsinfiltraat van de tunica mucosa bevindt zich in de lamina propria en bestaat uit lymfocyten, macrofagen, eosinofielen, plasmacellen en neutrofielen (Scott *et al.*, 1999; Makinen *et al.*, 2008). Lymfocyten zijn het dominante celtype van dit ontstekingsinfiltraat, waarin T-cellen het meest

vertegenwoordigd zijn (Makinen *et al.*, 2008). In enkele gevallen kan er villusatrofie en fusie van villi zijn eventueel gepaard gaande met erosies en ulceraties van de mucosa (Archer *et al.*, 2006; Makinen *et al.*, 2008).

De ontstekingsreactie van de andere lagen, met sporadisch vorming van fibrotische strengen, verloopt van de tunica submucosa tot de tunica serosa loodrecht op de longitudinale richting van de darm (Scott *et al.*, 1999; Perez Olmos *et al.*, 2006). Het ontstekingsinfiltraat wordt gedomineerd door de aanwezigheid van eosinofielen en eventueel macrofagen (Stanar *et al.*, 2002; Swain *et al.*, 2003; Archer *et al.*, 2006; Perez Olmos *et al.*, 2006; Makinen *et al.*, 2008). Naast deze ontstekingscellen komen ook



Figuur 10: Eosinofiele infiltratie, lymfangectasie, fibrose en capillaire proliferatie (pijl) in de submucosa van een aangetast segment van de dunne darm (Archer *et al.*, 2006)

lymfocyten, plasmacellen, neutrofielen en fibroblasten voor (Perez Olmos *et al.*, 2006; Makinen *et al.*, 2008). T-cellen zijn het meest vertegenwoordigde type van lymfocyten in dit ontstekingsinfiltraat (Makinen *et al.*, 2008). Er is hyperemie en oedeem, capillaire activatie, neovascularisatie, lymfangectasie en fibrose (Scott *et al.*, 1999; Swain *et al.*, 2003; Archer *et al.*, 2006; Perez Olmos *et al.*, 2006; Makinen *et al.*, 2008). Verder kunnen focale zones van necrose gezien worden in de tunica submucosa, muscularis of serosa (Stanar *et al.*, 2002; Archer *et al.*, 2006; Makinen *et al.*, 2008). Deze bestaan centraal uit gedegeneerde eosinofiele granulocyten omgeven door een band van macrofagen en epitheloïde cellen en verschillende lagen van fibrotisch weefsel (Stanar *et al.*, 2002; Makinen *et al.*, 2008). In de tunica muscularis externa is er zwellings, vacuolisatie en necrose van de gladde spiercellen (Archer *et al.*, 2006).

Ter hoogte van de macroscopisch normaal uitzijnde darmsegmenten beperken de histologische veranderingen zich voornamelijk tot de tunica mucosa en het oppervlakkig deel van de tunica submucosa. De lamina epithelialis vertoont villusatrofie en fusie van de villi, eventueel met verlies van epitheliale cellen ter hoogte van de villustop. In de lamina propria komt een diffuus ontstekingsinfiltraat voor, gedomineerd door macrofagen en in mindere mate door lymfocyten, waarvan T-cellen opnieuw het grootste deel van uitmaken. Daarnaast zijn er ook plasmacellen, neutrofielen en eosinofielen aanwezig (Makinen *et al.*, 2008).

De ontstekingsreactie ter hoogte van de tunica submucosa is milder dan in de tunica mucosa. Het dominante celtype van dit ontstekingsinfiltraat is de macrofaag en in mindere mate eosinofielen, plasmacellen, lymfocyten en neutrofielen. T-cellen zijn weer het meest vertegenwoordigde type van lymfocyten. Daarnaast is er hyperemie en oedeem van deze tunica (Makinen *et al.*, 2008).

2.2.2.3. Samenvattende tabel

	DEE		IFEE	
Macroscopische aantasting	Gehele lengte van de darmwand		Aangetaste segmenten	Normaal uitzijende segmenten
Histologisch beeld				
Tunica mucosa				
Lamina epithelialis	Villusatrofie Fusie van de villi	Villusatrofie Fusie van de villi	Villusatrofie Fusie van de villi	
Lamina propria	Fibrose Eosinofiele granulomen Erosies en ulceraties	Erosies en ulceraties		
Dominante celtype van het infiltraat van de lamina propria	Lymfocyten → T-cellen	Lymfocyten → T-cellen	Macrofagen	
Lamina muscularis mucosae	Hypertrofie			
Tunica Submucosa				
Dominante celtype van het infiltraat	Eosinofielen	Eosinofielen	Macrofagen	
Veranderingen	Eosinofiele granulomen Hyperemie Oedeem Lymfangiectasie	Fibrotische strengen Focale necrose Hyperemie Oedeem Neovascularisatie Lymfangiectasie	Hyperemie Oedeem	
Tunica Muscularis				
Dominante celtype van het infiltraat	Lymfocyten	Eosinofielen		
Veranderingen	Hypertrofie Fibrose	Fibrotische strengen Focale necrose Hyperemie Oedeem Neovascularisatie Lymfangiectasie		
Tunica Serosa				
Dominante celtype van het infiltraat	Lymfocyten	Eosinofielen		
Veranderingen	Eosinofiele granulomen Verdikking van deze tunica	Fibrotische strengen Focale necrose Hyperemie Oedeem		

		Neovascularisatie Lymfangiectasie	
--	--	--------------------------------------	--

2.3. ETIOLOGIE – PATHOGENESE

Eosinofielen, die bij deze vorm van IBD de darm infiltreren, worden door verschillende antigene stimuli naar weefsels aangetrokken, maar worden vooral bij parasitaire infecties en overgevoelighedsreacties gezien (Pass & Bolton, 1982; Scott *et al.*, 1999; Perez Olmos *et al.*, 2006). Vermits er tot nu toe geen correlatie werd gevonden tussen de aanwezigheid van relevante parasieten of schimmels in de intestinale letsels bij dieren met EE of EC (Pass & Bolton, 1982; Bassage *et al.*, 1997; Scott *et al.*, 1999; Southwood *et al.*, 2000; Stanar *et al.*, 2002; Wong & Crisman, 2004; Archer *et al.*, 2006; Perez Olmos *et al.*, 2006; Makinen *et al.*, 2008), wordt de aanwezigheid van eosinofielen voornamelijk toegeschreven aan een overgevoelighedsreactie ten op zichte van nutritionele antigenen (Pass & Bolton, 1982; Southwood *et al.*, 2000). Bovendien zijn mastcellen zelden aanwezig in het ontstekingsinfiltraat, waardoor een directe overgevoelighedsreactie en IgE-gemedieerde anthelmintische reactie onwaarschijnlijk lijken als oorzakelijk pathologisch proces (Makinen *et al.*, 2008).

Verder suggereren de letsels, omwille van hun variatie in ouderdom (acuut vs. chronisch) en hun distributiepatroon een ononderbroken zelfonderhoudend proces (Pass & Bolton, 1982). De aanwezigheid van lymfocyten en plasmacellen in het ontstekingsinfiltraat doet vermoeden dat het over een overdreven en onaangepaste immuunrespons gaat (Scott *et al.*, 1999). Interacties tussen T-helpercellen, endotheliale cellen, macrofagen en eosinofielen via expressie van adhesiemoleculen en vrijstelling van cytokinen zouden hier een onderliggende oorzaak van kunnen zijn (Makinen *et al.*, 2008). Th2 cellen recruter en activeren immers eosinofielen met behulp van IL-4 en IL-5, terwijl Th1 cellen essentieel zijn voor de activatie van macrofagen door productie van IFN- γ (La Perle *et al.*, 1998; Henson *et al.*, 2002; McCue *et al.*, 2003; Singh *et al.*, 2006; Makinen *et al.*, 2008). Omgekeerd, zijn eosinofielen in staat de proliferatie van T-helpercellen te stimuleren aan de hand van de vrijstelling van IL-2, IL-4, IL-6, IL-12 en IL-10 (Rothenberg, 2004; Makinen *et al.*, 2008). Geactiveerde macrofagen kunnen door de secretie van chemokinen en cytokinen, waaronder TNF- α , allerlei ontstekingscellen, met name ook eosinofielen, recruter (Makinen *et al.*, 2008).

Door de vrijstelling van vrije zuurstofradicalen en ontstekingsmediatoren, zoals prostaglandines, leukotriënen en cytokinen veroorzaken eosinofielen veel schade aan het geïnfiltreerde weefsel en zorgen ze tevens voor verdere influx van verschillende ontstekingscellen (Scott *et al.*, 1999; Murphy *et al.*, 2008). Zowel macrofagen als eosinofielen zouden ook verantwoordelijk zijn voor fibrose en neovascularisatie ten gevolge van van enzymen- en cytokinenproductie (Scott *et al.*, 1999; Archer *et al.*, 2006; Perez Olmos *et al.*, 2006; Makinen *et al.*, 2008).

De symptomen van de aandoening, waaronder chronische vermagering en koliek, worden veroorzaakt door de pathologische veranderingen van de darmwand (Pass & Bolton, 1982; van der Kolk & Grinwis, 1995; Scott *et al.*, 1999; Swain *et al.*, 2003; Archer *et al.*, 2006; Perez Olmos *et al.*, 2006).

De malabsorptie met chronisch vermageren kan verklaard worden door villusatrofie van het intestinale epitheel, waardoor er een intraluminaal eiwitverlies optreedt (Pass & Bolton, 1982; van de Kolk & Grinwis, 1995). Deze proteïen-losing enteropathie wordt verantwoordelijk geacht voor de ontwikkeling van oedemen in sommige gevallen (van der Kolk & Grinwis, 1995). Ook de ontstekingsreactie, die zich in de darmwand afspeelt, en de fibrose in de lamina propria dragen bij tot deze eiwitlekage (Pass & Bolton, 1982). Tot slot kan diarree het gevolg zijn van de mogelijks uitgebreide aantasting van de dikke

darm (Pass & Bolton, 1982).

De Circumferential Mural Bands (CMB), die bij IFEE voorkomen en in punt 2.3.1.2 besproken worden, zijn het gevolg van erge focale fibrose van de darmwand. Ze leiden vaak tot het ontstaan van stricturen en stenoses die samen met een vertraagde tot afwezige darmmotiliteit voor obstructies kunnen zorgen (Scott *et al.*, 1999; Swain *et al.*, 2003; Perez Olmos *et al.*, 2006). De bemoeilijkte passage van voedsel doorheen de darmen wordt eveneens veroorzaakt door oedeem van de darmwand en schade aan gladde spiercellen en intramurale autonome zenuwen als gevolg van de ontstekingsreactie (Archer *et al.*, 2006; Perez Olmos *et al.*, 2006). Deze beschadiging zou tevens een verklaring kunnen zijn van ileus bij sommige patiënten (Perez Olmos *et al.*, 2006).

Tot slot, kan koliek het rechtsstreeks gevolg zijn van de ontstekingsreactie (Baumgart & Carding, 2007) of wordt secundair veroorzaakt door de bovenvermelde veranderingen, stenoses en stricturen, die allen voor obstructie zorgen met een verhoging van de intraluminale druk door o.a. gasvorming (Scott *et al.*, 1999).

2.4. DIAGNOSE

2.4.1. Rectale palpatie

Rectale palpatie wordt routinematig bij paarden met koliek uitgevoerd (Kalck, 2009). Via rectale palpatie kan men bij EE verdikkingen in de darmwand (van der Kolk & Grinwis, 1995; Roberts, 2000; Kalck, 2009) en/ of distensies van de dunne darm (Scott *et al.*, 1999; Roberts, 2000; Southwood *et al.*, 2000; Swain *et al.*, 2003; Archer *et al.*, 2006) palperen. Daarnaast worden er ook abnormaliteiten in de rectale mucosa gevoeld, zoals nodulen (Kostiuk, 2000) en soms vergrote mesenteriale lymfeknopen (van der Kolk & Grinwis, 1995; Kalck, 2009). In geval van eosinofiele colitis kunnen impacties ter hoogte van het colon waargenomen worden (Bassage *et al.*, 1997).

De bevindingen van de rectale palpatie in combinatie met de anamnese en de klinische voorgeschiedenis van de patiënt, waarbij vooral chronische vermagering en/of recidiverende koliek de belangrijkste symptomen zijn, geven een vermoeden van eosinofiele enterocolitis. Doch is verder onderzoek noodzakelijk om differentiatie met de resterende andere vormen van IBD, overige malabsorptiesyndromen of andere oorzaken die koliek veroorzaken, te maken.

2.4.2. Echografie

Echografie wordt meestal samen met de rectale palpatie uitgevoerd (Roberts, 2000; Kalck, 2009) en de bevindingen ervan in combinatie met de ernst van de klinische symptomen en algemene toestand van de patiënt worden gebruikt als een criteria voor het al dan niet uitvoeren van een exploratieve laparotomie (Perez Olmos *et al.*, 2006).

Echografie kan zowel transabdominaal als transrectaal uitgevoerd worden en lijkt een weinig gevoelige techniek voor diagnose van eosinofiele enterocolitis (Kalck, 2009). Het kan echter de verdikte wand van bepaalde darmsegmenten, distensie van andere darmsegmenten en intestinale hypo- of amotiliteit bevestigen (Scott *et al.*, 1999; Roberts, 2000; Stanar *et al.*, 2002; Perez Olmos *et al.*, 2006; Kalck, 2009). Daarnaast laat deze techniek toe vrij vocht in de buikholte waar te nemen (Kalck, 2009). Soms is er evenwel niets afwijkend te zien op echografische beeldvorming (Wong & Crisman, 2004).

2.4.3. Intestinale functietesten of absorptietesten

De orale glucose tolerantietest (OGTT) is een gemakkelijk uitvoerbare test, die dient om de concentratie van glucose in het bloed te bepalen in functie van de tijd om zo de absorptiecapaciteit

van de darmen te bestuderen. Er wordt bij een nuchter paard bloed genomen en vervolgens wordt een glucose-oplossing via een maagsonde toegediend. Gedurende zes uur wordt om het uur een bloedstaal genomen, waarvan het glucosegehalte bepaald wordt. Op die manier verkrijgt men een curve die het verloop van het glucosegehalte in het bloed weergeeft (Roberts, 2000; Mair *et al.*, 2006).

Afhankelijk van het verloop van de curve onderscheidt men drie categorieën patiënten: een groep met een normale absorptie, een groep met een partiële malabsorptie door vermoedelijk een focaal infiltratief proces in de dunne darm, villusatrofie of oedeem van de darmwand en een derde groep met totale malabsorptie als gevolg van een diffuus infiltratief proces ter hoogte van de dunne darm (Roberts, 2000; Mair *et al.*, 2006).

Echter, deze techniek is onderhevig aan dieetinvloeden, de snelheid van de maaglediging, de darmtransit, de leeftijd en hormonale veranderingen wat de interpretatie kan bemoeilijken (Roberts, 2000; Mair *et al.*, 2006).

Een andere absorptietest, die minder beïnvloed wordt door hormonale veranderingen of het musculaire metabolisme, is de D-xylose absorptietest (Mair *et al.*, 2006). Een abnormale curve vertegenwoordigt een vertraagde absorptie en is indicatief voor een ziekte met betrekking van het jejunum (Mair *et al.*, 2006). Doch is er grote voorzichtigheid vereist bij het interpreteren van deze gegevens, daar abnormale absorptiecurven kunnen voorkomen in de afwezigheid van afwijkingen ter hoogte van de darm (Mair *et al.*, 2006).

Beide absorptietesten kunnen dus een aanwijzing geven voor een malabsorptiesyndroom, waarvan de oorzaak verder dient uitgezocht te worden (Roberts, 2000; Mair *et al.*, 2006). Ze zijn bijgevolg weinig specifiek voor de diagnose van EE.

Sommige patiënten, waarbij zulke testen uitgevoerd werden, blijken toch een normale absorptiecurve te hebben (van der Kolk & Grinwis, 1995; Wong & Crisman, 2004). Wel moet opgemerkt worden, dat in geval van IFEE er zelden een absorptietest effectief wordt toegepast, daar de patiënten met de klacht van koliek worden aangeboden en niet met de klacht van chronisch vermageren (Scott *et al.*, 1999; Southwood *et al.*, 2000; Stanar *et al.*, 2002; Swain *et al.*, 2003; Archer *et al.*, 2006; Perez Olmos *et al.*, 2006).

2.4.4. Rectale biopten

Het nemen van rectale biopten is een standaardprocedure in de diagnose van IBD bij de mens en de hond (Lindberg *et al.*, 1996). Daar het GI van het paard significant langer is, is een staalname ter hoogte van rectum mogelijk weinig representatief voor de volledige lengte van het GI en daardoor minder bruikbaar voor de diagnose van EE (Lindberg *et al.*, 1996).

Rectale biopname is een gemakkelijke procedure, die minder risico's inhoudt dan het nemen van full-thickness biopten (zie punt 2.4.5) van andere delen van het GI (Lindberg *et al.*, 1996; Roberts, 2000; Mair *et al.*, 2006). Het paard hoeft immers enkel gesedeerd te worden (Roberts, 2000).

In de meeste gevallen van IBD bij het paard is de aandoening beperkt tot de dunne darm en zullen er bijgevolg op histologie van het rectum niet veel afwijkingen waarneembaar zijn (Mair *et al.*, 2006). Bovendien moeten de histologische preparaten van rectale biopten met grote voorzichtigheid geïnterpreteerd worden gezien er vaak eosinofiele infiltraties in het rectum van gezonde individuen voorkomen (Mair *et al.*, 2006), waardoor deze techniek minder bruikbaar is voor de diagnose van EE

of EC (Kostiuk, 2000).

2.4.5. Full-thickness biopten van aangetaste darmsegmenten

Histologisch onderzoek van weefselbiopten genomen tijdens exploratieve laparotomie van de aangetaste darmsegmenten is de manier bij uitstek om een definitieve diagnose van EE of andere vormen van IBD te bevestigen en van elkaar te onderscheiden (Scott *et al.*, 1999; Stanar *et al.*, 2002; Wong & Crisman, 2004; Archer *et al.*, 2006; Mair *et al.*, 2006; Perez Olmos *et al.*, 2006).

Een belangrijke richtlijn hierbij is om een biopt te nemen van een aangetast deel van de darm of, indien de weefsels een macroscopisch normaal uitzicht hebben, minstens drie biopten te nemen (Mair *et al.*, 2006). Deze procedure is niet geheel zonder risico en kan wel eens de 'outcome' van de operatie beïnvloeden, zeker indien men niet van plan was de darm in te snijden (Perez Olmos *et al.*, 2006). Voor de beschrijving van de histologische veranderingen in de darmwand zie hoger in punt 2.2.2..

2.4.6. Autopsie

Het vermoeden van EE kan tenslotte bevestigd worden via autopsie indien er geen voorafgaande laparotomie met biopname uitgevoerd werd (Pass & Bolton, 1982; van der Kolk & Grinwis, 1995) of indien er gedurende laparotomie geen biopten genomen zijn (Bassage *et al.*, 1997; Swain *et al.*, 2003). Voor de beschrijving van de letsels en histologisch onderzoek van stalen verwijs ik naar punt 2.2.1. en 2.2.2..

2.5. EVENTUELE BEHANDELING

De behandelingsopties voor EE zijn momenteel beperkt tot het gebruik van corticosteroïden of het uitvoeren van een laparotomie met eventuele resectie van aangetaste darmsegmenten (Schumacher *et al.*, 2000).

2.5.1. DEE

Er zijn weinig gegevens in de vakliteratuur beschikbaar over de therapiemogelijkheden van DEE. Hiertoe draagt bij zowel een relatief klein aantal case-reports over paarden lijdende aan DEE, alsook de slechte prognose waardoor veel patiënten, eens de diagnose bekend is, vrijwel onmiddellijk geëuthanaseerd worden (van der Kolk & Grinwis, 1995). Daarnaast wordt in sommige gevallen de diagnose pas post-mortem door middel van autopsie gesteld (Pass & Bolton, 1982; Bassage *et al.*, 1997).

Het voornaamste klinische symptoom bij DEE is chronische vermagering tengevolge van malabsorptie (Pass & Bolton, 1982; van der Kolk & Grinwis, 1995; Kostiuk, 2000; Wong & Crisman, 2004). Daarom zal de behandeling er toe gericht zijn de normale functie van de darm te herstellen en tegelijk de uitgesproken immuunreactie stil te leggen.

Bij paarden, waarbij de diagnose snel gesteld werd en men zich toch op een behandeling toelegt, wordt een immunosuppressieve corticosteroïdentherapie toegepast (Kostiuk, 2000; Schumacher *et al.*, 2000; Wong & Crisman, 2004). Deze behandelingsstrategie heeft net als bij MEED een wisselend succes (Gibson & Alders, 1987; Henson *et al.*, 2002; McCue *et al.*, 2003; Carmalt, 2004), doch blijkt in geval van eosinofiele enterocolitis betere resultaten op te leveren (Schumacher *et al.*, 2000).

De behandeling van DEE zou op verschillende facetten moeten gericht zijn : een aangepaste immunosuppressieve of anti-inflammatoire behandeling met corticosteroïden om de ontstekingsreactie

te reduceren, eventueel toedienen van een hypo-allergenisch dieet en een adequate parasitaire therapie om zo de blootstelling aan antigenen te reduceren (Wong & Crisman, 2004).

2.5.2. IFEE

Daar koliek het overheersende of enige klinische symptoom is wordt er veelal tot exploratieve laparotomie overgegaan vooraleer de diagnose gesteld is (Scott *et al.*, 1999; Southwood *et al.*, 2000; Stanar *et al.*, 2002; Swain *et al.*, 2003; Archer *et al.*, 2006; Perez Olmos *et al.*, 2006; Makinen *et al.*, 2008).

Omdat bij IFEE vooral focale letsels, o.a. CMB, in de dunne darm te vinden zijn, wordt in de meeste gevallen een resectie gedaan van de aangetaste segmenten en vervolgens een anastomose gemaakt tussen de twee overblijvende uiteinden (Scott *et al.*, 1999; Southwood *et al.*, 2000; Archer *et al.*, 2006; Perez Olmos *et al.*, 2006). Waar niet de gehele omtrek van de darm aangetast is, wordt vaak een wigvormige resectie uitgevoerd (Southwood *et al.*, 2000; Stanar *et al.*, 2002). In andere gevallen, indien er teveel aangetaste darmsegmenten aanwezig zijn (Scott *et al.*, 1999) of wanneer de CMB nog geen volledige stenose veroorzaken (Perez Olmos *et al.*, 2006), wordt een manuele decompressie van het proximaal van de lesie gelegen stuk darm uitgevoerd en wordt de obstructie naar distaal toe weggemasseerd (Scott *et al.*, 1999; Perez Olmos *et al.*, 2006).

Postoperatieve naverzorging bestaat uit het toedienen van larvicide dosissen anthelmintica (Scott *et al.*, 1999; Perez Olmos *et al.*, 2006), NSAID's, zoals flunixin meglumine (Southwood *et al.*, 2000; Stanar *et al.*, 2002; Archer *et al.*, 2006; Perez Olmos *et al.*, 2006), breedspectrum antibiotica (Southwood *et al.*, 2000; Stanar *et al.*, 2002; Archer *et al.*, 2006; Perez Olmos *et al.*, 2006) en eventueel corticosteroïdentherapie (zowel prednisone als dexamethasone worden vermeld) (Scott *et al.*, 1999; Perez Olmos *et al.*, 2006). Ook diëtaire veranderingen kunnen hulp bieden bij de behandeling en controle over de aandoening (Scott *et al.*, 1999; Southwood *et al.*, 2000). Er is geen consensus, noch zijn er relevante studies in de literatuur beschikbaar over wat deze diëtaire veranderingen precies zouden moeten inhouden.

2.6. PROGNOSE

De meningen over de prognose van de aandoening zijn in de beschikbare literatuur nogal tegenstrijdig. Sommige onderzoekers beweren dat de aandoening altijd een slecht verloop kent en behandelen weinig zinvol is (van der Kolk & Grinwis, 1995); anderen stellen dat EE of EC, in tegenstelling tot de andere vormen van IBD (GE, LPE en MEED), wel een gunstige prognose heeft en met de meest optimale therapie wel genezen kan worden (Schumacher *et al.*, 2000).

De vooruitzichten voor EE of EC patiënten zijn allezins beter dan voor MEED of de andere vormen van IBD bij het paard (Schumacher *et al.*, 2000). In tegenstelling tot MEED zou EE of EC in de meeste gevallen een klinisch behandelbare aandoening zijn (Schumacher *et al.*, 2000). Daarbij heeft IFEE een gunstigere prognose dan DEE, daar de letsels zich tot slechts focale gebieden in de darmwand beperken, die operatief te verwijderen zijn met een goede afloop tot gevolg (Scott *et al.*, 1999; Southwood *et al.*, 2000; Stanar *et al.*, 2002; Swain *et al.*, 2003; Archer *et al.*, 2006; Perez Olmos *et al.*, 2006). Van de in totaal 59 behandelde paarden, beschreven in alle gepubliceerde artikels over IFEE, overleden er negen (Scott *et al.*, 1999; Southwood *et al.*, 2000; Stanar *et al.*, 2002; Swain *et al.*, 2003; Archer *et al.*, 2006; Perez Olmos *et al.*, 2006). De overlevenden recidiveren slechts zelden (Scott *et al.*, 1999; Southwood *et al.*, 2000; Perez Olmos *et al.*, 2006), wat de prognose iets gunstiger maakt.

Omwille van de weinige publicaties over de klinische gevallen van EE of EC en hun eventuele succesvolle behandeling, is de prognose nog altijd moeilijk te stellen en moet deze van geval tot geval geëvalueerd worden (Kostiuk, 2000; Wong & Crisman, 2004).

BESPREKING

IBD, waarvan EE of EC één van de klinische vormen is, komt niet alleen voor bij het paard, maar is reeds grondig bestudeerd bij de mens en de hond en komt waarschijnlijk bij nog andere diersoorten voor. De literatuur over equine IBD beperkt zich momenteel voornamelijk tot case-reports en retrospectieve studies die, uitvoerig bespreken de symptomen, diagnosemogelijkheden, morfologische letsels of bevindingen van het histologisch onderzoek en geprobeerde behandelingen. Echter, er is weinig informatie beschikbaar over de etiologie en pathogenese van deze aandoening bij het paard. In de meer recentere artikels wordt er naast een klassiek histologisch onderzoek van de aangetaste organen een meer functioneel onderzoek gedaan met betrekking tot het immuunstelsel

De indeling van IBD bij het paard in de vier ziekte-eenheden en de criteria om de verschillende vormen van elkaar te onderscheiden lijken in sommige gevallen artificieel, zeker wat MEED en EC of EE betreft. Tevens is het belangrijk om te kunnen achterhalen of deze aandoeningen dezelfde etiologie hebben die zich op een andere manier veruiterlijkt omwille van interne of externe factoren, of dat het ziekteproces een heel ander mechanisme kent.

De etiologie en pathogenese van de humane vorm van IBD is wel grondig en veelzijdig bestudeerd. Hieruit is gebleken dat IBD een multifactoriële aandoening is die zowel op genetische als omgevingsfactoren berust. De rol van de genetica, waaronder de regulatie van de immuunrespons, en de rol van de samenstelling van de intestinale flora nemen in de pathogenese een belangrijke plaats. Het verloop van de ziekte is immers sterk afhankelijk van de manier waarop het immuunstelsel van een individu reageert op luminale antigenen afkomstig van de intestinale flora en voeding. Bovendien is het nog steeds onduidelijk of de dysbacteriose de oorzaak of eerder het gevolg is van de aandoening. Naast deze genetische predispositie zou het dieet en andere omgevingsinvloeden, o.a. stress, ook mogelijks betrokken zijn bij de pathogenese van IBD, hoewel hun bijdrage en de omvang ervan moeilijk kunnen bepaald worden. Het is voorlopig onduidelijk in hoeverre deze redeneringen en principes ook toepasbaar zijn bij de gevallen van IBD bij het paard. Daarnaast toont de aandoening volgens mij aan, hoe complex de regulatie van de werking en de functies van het immuunstelsel ter hoogte van het gastro-intestinaalstelsel en wat de impact kan zijn, als er hierin iets fout loopt.

Vermits de ziekte een zelfonderhoudende proces is, berust de behandeling ervan op het doorbreken van de cirkel en het stopzetten van de ontstekingsreactie. De corticosteroiden worden hiervoor bij het paard het meest gebruikt, maar door hun wisselend therapeutisch effect en neveneffecten bij langdurig gebruik zou moeten gezocht worden naar een alternatieve oplossing. Gezien de aandoening een sterk genetische component lijkt te hebben, is het volledig genezen in de meeste gevallen uitgesloten en zal de behandeling zich voornamelijk baseren op het verminderen van de klinische klachten. Daarom vind ik het aangewezen zulke patiënten op een andere manier te benaderen. De combinatie van een ondersteunende medicamenteuze therapie, het herleiden van stress tot een minimum, het inspelen op een aangepaste voeding en de huisvesting, alsook de manier waarmee er met het paard wordt omgegaan en gewerkt, zou volgens mij bijdragen tot een meer gunstige prognose en een hogere levensverwachting voor patiënten met IBD.

REFERENTIELIJST

- Archer D.C, Edwards G.B., Kelly D.F., French N.P., Proudman C.J. (2006). Obstruction of equine small intestine associated with focal idiopathic eosinophilic enteritis : An emerging disease ?. *The Veterinary Journal* 171, 504-512.
- Bassage L.H., Johnston J.K., Krotec K.L., Meyer B.S. (1997). Eosinophilic enterocolitis associated with recurrent colonic impactions in a mare. *Equine Veterinary Journal* 29 (4), 322-325.
- Baumgart D.C., Carding S.R. (2007). Inflammatory Bowel Disease : Cause and Immunobiology. *Lancet* 369, 1627-1640.
- Bester R.C., Coetzer J.A.W. (1978). A chronic wasting syndrome in a horse associated with granulomatous enteritis. *Journal of the South African Veterinary Association* 49 (4), 351-353.
- Bosseler L., Verryken K., de Vries D., Deprez P., Ducatelle R., Vandenabeele S. (2013). Equine multisystemic eosinophilic epitheliotropic disease : A case report and review of literature. *New Zealand Veterinary Journal* 61 (3), 177-182
- Bourlioux P., Koletzko B., Guarner F., Braesco V. (2003). The intestine and its microflora are partners for the protection of the host : Report on the Danone Symposium "The Intelligent Intestine", held in Paris, June 14, 2002. *American Journal of Clinical Nutrition* 78, 675-683.
- Breider M.A., Kiely R.G., Edwards J.F. (1985). Chronic eosinophilic pancreatitis and ulcerative colitis in a horse. *Journal of the American Veterinary Medical Association* 186 (8), 809-811.
- Brown S.J., Mayer L. (2007). The immune response in inflammatory bowel disease. *American Journal of Gastroenterology* 102, 2058-2069.
- Carmalt J. (2004). Multisystemic eosinophilic epitheliotropic disease in a Quarter Horse. *Equine Veterinary Education* 16 (5), 231-234.
- Cimprich R.E. (1974). Equine granulomatous enteritis. *Veterinary Pathology* 11, 535-547.
- Clark E.S., Morris D.D., Allen D., Tyler D.E. (1988). Lymphocytic enteritis in a filly. *Journal of the American Veterinary Association* 193 (10), 1281-1283.
- Deprez P. (2010). Lesnota's bij de cursus Pathofysiologie en Klinische chemie. *Cursus Faculteit Diergeneeskunde, Gent*, p. 32
- Duchmann R., Kaiser I., Hermann E., Mayet W., Ewe K., Meyer Zum Büschenfelde K.H. (1995). Tolerance exists towards intestinal flora but is broken in active inflammatory bowel disease (IBD). *Clinical Experimental Immunology* 102, 448-455.
- Frank D.N., St. Amand A.L., Feldman R.A., Boedeker E.C., Hapraz N., Pace N.R. (2007). Molecular-phylogenetic characterisation of microbial community imbalances with human inflammatory bowel disease. *Proceedings of the National Academy of Sciences* 104 (34), 13780-13785.
- German A.J., Hall E.J., Day M.J. (2003). Chronic intestinal inflammation and intestinal disease in dogs. *Journal of Veterinary Internal Medicine* 17, 8-20.

- Gibson K.T., Alders R.G. (1987). Eosinophilic enterocolitis and dermatitis in two horses. *Equine Veterinary Journal* 19 (3), 247-252.
- Guilford W.G. (1996). Idiopathic inflammatory bowel disease. In : *Strombeck's Small Animal Gastroenterology*, Third edition, W.B. Saunders Company, Philadelphia, p 451-486.
- Henson F.M.D., Milner P.I., Sheldon O. (2002). Multisystemic eosinophilic epitheliotropic disease in a Welsh pony. *Equine Veterinary Education* 14 (4), 176-178.
- Hodgson D.R., Allen J.R. (1982). Granulomatous enteritis in a thoroughbred horse. *New Zealand Veterinary Journal* 30, 180-182.
- Jergens A.E., Moore F.M., Haynes J.S., Miles K.G. (1992). Idiopathic inflammatory bowel disease in dogs and cats : 84 cases (1987-1990). *Journal of the American Veterinary Medical Association* 201 (10), 1603-1608.
- Junginger J., Schwittlick U., Lemensieck F., Nolte I., Hewicker-Trautwein M. (2012). Immunohistochemical investigation of FOXP3 expression in the intestine in healthy and diseased dogs. *Veterinary Research* 43 (23), 1-14.
- Kalck K.A. (2009). Inflammatory bowel disease in horses. *The Veterinary Clinics of North America. Equine Practice* 25, 303-315.
- Kemper D.L., Perkins G.A., Schumacher J., Edwards J.F., Valentine B.A., Divers T.J., Cohen N.D. (2000). Equine lymphocytic-plasmacytic enterocolitis : A retrospective study of 14 cases. *Equine Veterinary Journal Supplement* 32, 108-112.
- Kostiuk D. (2000). Equine eosinophilic enterocolitis. *The Canadian Veterinary Journal* 41, 871-872.
- La Perle K.M.D., Piercy R.J., Long J.F., Blomme E.A.G. (1998). Multisystemic eosinophilic epitheliotropic disease with intestinal lymphosarcoma in a horse. *Veterinary Pathology* 35, 144-146.
- Liebler-Tenorio E.M., Pabst R. (2006). MALT structure and function in farm animals. *Veterinary Research* 37, 257-280.
- Lindberg R. (1984). Pathology of equine granulomatous enteritis. *Journal of Comparative Pathology* 94, 233-247.
- Lindberg R., Nygren A., Persson S.G.B. (1996). Rectal biopsy diagnosis in horses with clinical signs of intestinal disorders : A retrospective study of 116 cases. *Equine Veterinary Journal* 28 (4), 275-284.
- MacAllister C.G., Mosier D., Qualls C.W., Cowel R.L. (1990). Lymphocytic-plasmacytic enteritis in two horses. *Journal of the American Veterinary Medical Association* 196 (12), 1995-1998.
- Mair T.S., Pearson G.R., Divers T.J. (2006). Malabsorption syndromes in the horse. *Equine Veterinary Education* 18 (6), 299-308.
- Makinen P.E., Archer D.C., Baptiste K.E., Proudman C.J., Kipar A. (2008). Characterisation of the inflammatory reaction in equine idiopathic focal eosinophilic enteritis and diffuse eosinophilic enteritis. *Equine Veterinary Journal* 40, 386-392.
- Maloy K.J., Powrie F. (2011). Intestinal homeostasis and its breakdown in inflammatory bowel disease. *Nature* 474, 298-306.

McCue M.E., Davis E.G., Rush B.R., Cox J.H., Wilkerson M.J. (2003). Dexamethasone for treatment of multisystemic eosinophilic epitheliotropic disease in a horse. *Journal of the American Veterinary Medical Association* 223, 1320-1323.

Murphy K., Travers P., Walport M. (2008). *Janeway's Immunobiology*. 7th edition. Garland Sciences, New York, Abingdon, 1-62, 361, 459-495 en 569-570.

Nimmo Wilkie J.S., Yager J.A., Nation P.N., Clark E.G., Townsend H.G.G., Baird J.D. (1985). Chronic eosinophilic dermatitis : A manifestation of a multisystemic eosinophilic epitheliotropic disease in five horses. *Veterinary Pathology* 22, 297-305.

Packer M., Patterson-Kane J.C., Smith K.C., Durham A.E. (2005). Quantification of immune cell populations in the lamina propria of equine jejunal biopsy specimens. *Journal of Comparative Pathology* 132, 90-95.

Pass D.A., Bolton J.R. (1982). Chronic eosinophilic gastroenteritis in the horse. *Veterinary Pathology* 19, 486-496.

Perez Olmos J.F., Schofield W.L., Dillon H., Sadlier M., Fogarty U. (2006). Circumferential mural bands in the small intestine causing simple obstructive colic : A case series. *Equine Veterinary Journal* 38 (4), 354-359.

Rioux K.P., Madsen K.L., Fedorak R.N. (2005). The role of enteric microflora in Inflammatory Bowel Disease : Human and Animal studies with probiotics and Prebiotics. *Gastroenterology Clinics of North America* 34, 465-482.

Roberts M.C. (2000). Small intestinal malabsorption in horses. *Equine Veterinary Education* 12 (4), 214-219.

Rothenberg M.E. (2004). Eosinophilic gastrointestinal disorders (EGID). *Journal of allergy and clinical immunology* 113 (1), 11-28

Rötting A.K., Freeman D.E., Constable P.D., Eurell J.C., Wallig M.A. (2008). Mucosal distribution of eosinophilic granulocytes within the gastrointestinal tract of horses. *American Journal of Veterinary Research* 69 (7), 874-879.

Sanford S.E. (1989). Multisystemic eosinophilic epitheliotropic disease in a horse. *The Canadian Veterinary Journal* 30, 253-254.

Schumacher J., Edwards J.F., Cohen N.D. (2000). Chronic idiopathic inflammatory bowel disease of the horse. *Journal of Veterinary Internal Medicine* 14, 258-265.

Scott E.A., Heidel J.R., Snyder S.P., Ramirez S., Whittler W.A. (1999). Inflammatory bowel disease in horses : 11 cases (1988-1998). *Journal of the American Veterinary Medical Association* 214 (10), 1527-1530.

Singh K., Holbrook T.C., Gilliam L.L., Cruz R.J., Duffy J., Confer A.W. (2006). Severe pulmonary disease due to multisystemic eosinophilic epitheliotropic disease in a horse. *Veterinary Pathology* 43 (2), 189-193.

Southwood L.L., Kawcak C.E., Trotter G.W., Stashak T.S., Frisbie D.D. (2000). Idiopathic focal eosinophilic enteritis associated with small intestinal obstruction in 6 horses. *Veterinary Surgery* 29, 415-419.

- Stanar L.S., Little D., Redding W.R., Jones S.L. (2002). Idiopathic eosinophilic enteritis in a 10-week-old colt. *Compendium on Continuing Education for the Practicing Veterinarian* 24, 342-344.
- Strober W., Furse J., Mannon P. (2007). The fundamental basis of inflammatory bowel disease. *The Journal Of Clinical Investigation* 117 (3), 514-521.
- Swain J.M., Licka T., Rhind S.M., Hudson N.P.H. (2003). Multifocal eosinophilic enteritis associated with a small intestinal obstruction in a standardbred horse. *The Veterinary Record* 152, 648-651.
- Sweeney C.R., Saik J., Lichtensteiger C.A. (1986). Chronic granulomatous bowel disease in three sibling horses. *Journal of the American Veterinary Medical Association* 188 (10), 1192-1194.
- Tamboli C.P., Neut, C., Desreumaux P., Colombel J.F. (2004). Dysbiosis in inflammatory bowel disease. *Gut* 53, 1-4.
- van der Kolk J.H., Grinwis G.C.M. (1995). Een paard met een chronische eosinofiele enteritis. *Tijdschrift voor Diergeneeskunde* 120 (23), 680-682.
- van der Kolk J.H., van Putten L.A., Mulder C.J., Grinwis G.C.M., Reijm M., Butler C.M., von Blomberg B.M.E. (2012). Gluten-dependent antibodies in horses with inflammatory small bowel disease. *Veterinary Quarterly* 32 (1), 3-11.
- Weller P.F., Bubley G.J. (1994). The Idiopathic Hypereosinophilic Syndrome. *Blood* 83 (10), 2759-2779.
- Wen Z., Fiocchi C. (2004). Inflammatory Bowel Disease : Auto-immune of Immune-mediated pathogenesis ? *Clinical & Developmental Immunology* 11 (3/4), 195-204.
- Wong D.M., Crisman M.V. (2004). Eosinophilic enterocolitis in a 4-year old miniature horse stallion. *The Canadian Veterinary Journal* 45, 73-75.
- Xavier R.J., Podolsky D.K. (2007). Unravelling the pathogenesis of Inflammatory Bowel Disease. *Nature* 448, 427-434.
- Xenoulis P.G., Palculict B., Allenspach K., Steiner J.M., Van House A.M., Suchodolski J.S. (2008). Molecular-phylogenetic characterization of microbial communities imbalances in the small intestine of dogs with inflammatory bowel disease. *Federation of European Microbiological Societies* 66, 579-589.
- Yang P., Jury J., Söderholm J.D., Sherman P.M., McKay D.M., Perdue M.H. (2006). Chronic Psychological Stress in Rats Induces Intestinal Sensitization to Luminal Antigens. *American Journal of Pathology* 168 (1), 104-114.

BIJLAGE I

In deze bijlage vindt u een overzichtstabel over de verschillende vormen van IBD bij het paard met hun belangrijkste karakteristieken.

	GE	LPE	MEED	EE / EC	
				DEE	IFEE
Algemeenheden					
Leeftijdspredispositie	1 – 11 jaar	Geen	3 – 13 jaar	Geen	Geen
Rasprevalentie	Standardbred	Geen	Standardbred	Geen	Geen
Meest voorkomende symptomen	Chronisch vermageren	Chronisch vermageren Diarree	Chronisch vermageren Dermatitis	Chronisch vermageren Kollek	Kollek
Meest voorkomende bevindingen op bloedonderzoek	Hypoproteïnemie	Hypoproteïnemie	Niet éénzijdig	Hypoproteïnemie	Hypoproteïnemie
Aangetaste organen	GI (vnl. dunne darm), lever, nieren, thymus, huid	Dunne darm Dikke darm	GI, lever, pancreas, ademhalingsstelsel, huid	Dunne en dikke darm Lymfeknopen van het GI	Dunne darm
Meest typische letsel	Verdikte darmwand met granulomen	Verdikte darmwand	Exfoliatieve dermatitis Verdikte darmwand	Verdikte darmwand met nodulen	CMB in de darm
Histologisch onderzoek van het GI					
Aangetaste tunica	TM en TS (TMU)	TM en TS	TM en TS	TM en TS (TMU en TSE)	TM en TS (TMU en TSE)
Karakterisatie van het ontstekingsinfiltraat	Lymfocyten Macrofagen Epitheloïde cellen	Lymfocyten Plasmacellen	Eosinofielen Lymfocyten Plasmacellen Macrofagen Mastcellen	Eosinofielen Lymfocyten Plasmacellen Macrofagen	Eosinofielen Lymfocyten Plasmacellen Macrofagen
Veranderingen in de TM	Villusatrofie Afgeplat meerlagig epitheel	Lymfoïde follikels in LP Ulceraties	Villusatrofie Hyperplasie van de crypten van Lieberkühn Eosinofiële granulomen	Villusatrofie en -fusie Fibrose LP Hypertrofie LMM Eosinofiële granulomen	Villusatrofie en -fusie
Veranderingen in de TS	Granulomen	Hyperplasie van PP	Eosinofiële granulomen Fibrose Oedeem	Eosinofiële granulomen Hyperemie en oedeem Lymfangiectasie	Fibrose Hyperemie en oedeem Lymfangiectasie Necrose
Bron	Cimprich, 1974 Lindberg, 1984	Kemper <i>et al.</i> , 2000	Nimmo Wilkie <i>et al.</i> , 1985 Gibson & Alders, 1987	Pass & Bolton, 1982 Makinen <i>et al.</i> , 2008	Scott <i>et al.</i> , 1999 Makinen <i>et al.</i> , 2008

Overzichtstabel IBD bij het paard : CMB = Circumferential Mural Bands, TM = Tunica Mucosa, TS = Tunica Submucosa, TMU = Tunica Muscularis, TSE = Tunica Serosa, LP = Lamina Propria, LMM = Lamina Muscularis, Mucosae, PP= Peyserse Platen